

Gliome

Entwicklungsstufe: S2k

Federführend: Prof. Dr. Wolfgang Wick, Heidelberg

**Herausgegeben von der Kommission Leitlinien der Deutschen
Gesellschaft für Neurologie**

Disclaimer: Keine Haftung für Fehler in Leitlinien der DGN e. V.

Die medizinisch-wissenschaftlichen Leitlinien der Deutschen Gesellschaft für Neurologie (DGN) e. V. sind systematisch entwickelte Hilfen für Ärzte zur Entscheidungsfindung in spezifischen Situationen. Sie beruhen auf aktuellen wissenschaftlichen Erkenntnissen und in der Praxis bewährten Verfahren und sorgen für mehr Sicherheit in der Medizin, sollen aber auch ökonomische Aspekte berücksichtigen. Die „Leitlinien“ sind für Ärzte rechtlich nicht bindend; maßgeblich ist immer die medizinische Beurteilung des einzelnen Untersuchungs- bzw. Behandlungsfalls. Leitlinien haben daher weder – im Fall von Abweichungen – haftungsbegründende noch – im Fall ihrer Befolgung – haftungsbefreiende Wirkung.

Die Mitglieder jeder Leitliniengruppe, die Arbeitsgemeinschaft Wissenschaftlicher Medizinischer Fachgesellschaften e. V. und die in ihr organisierten Wissenschaftlichen Medizinischen Fachgesellschaften, wie die DGN, erfassen und publizieren die Leitlinien der Fachgesellschaften mit größtmöglicher Sorgfalt – dennoch können sie für die Richtigkeit des Inhalts keine rechtliche Verantwortung übernehmen. Insbesondere bei Dosierungsangaben für die Anwendung von Arzneimitteln oder bestimmten Wirkstoffen sind stets die Angaben der Hersteller in den Fachinformationen und den Beipackzetteln sowie das im einzelnen Behandlungsfall bestehende individuelle Nutzen-Risiko-Verhältnis des Patienten und seiner Erkrankungen vom behandelnden Arzt zu beachten! Die Haftungsbefreiung bezieht sich insbesondere auf Leitlinien, deren Geltungsdauer überschritten ist.

Version 1

Vollständig überarbeitet: 1. Februar 2021

Gültig bis: 31. Januar 2024

Kapitel: Hirntumoren

Zitierhinweis

Wick W. et al., Gliome, S2k-Leitlinie, 2021, in: Deutsche Gesellschaft für Neurologie (Hrsg.), Leitlinien für Diagnostik und Therapie in der Neurologie. Online: www.dgn.org/leitlinien (abgerufen am TT.MM.JJJJ)

Korrespondenz

wolfgang.wick@med.uni-heidelberg.de

Im Internet

www.dgn.org

www.awmf.org

Beteiligte Fachgesellschaften und Organisationen



Herausgeber

Deutsche Gesellschaft für Neurologie (DGN) e. V.

Beteiligte Fachgesellschaften und Organisationen

- Deutsche Gesellschaft für Neurochirurgie (DGNC)
- Deutsche Gesellschaft für Neuropathologie und Neuroanatomie (DGNN)
- Deutsche Gesellschaft für Neuroradiologie (DGNR)
- Deutsche Hirntumorhilfe (DHH)
- Deutsche Gesellschaft für Radioonkologie e. V. (DEGRO)
- Deutsche Gesellschaft für Hämatologie und Medizinische Onkologie (DGHO)
- Deutsche Krebsgesellschaft (DKG)
- Österreichische Gesellschaft für Neurologie (ÖGN)
- Schweizerische Neurologische Gesellschaft (SNG)

Redaktionskomitee

- Prof. Dr. M. Bendszus, Neuroradiologie, Heidelberg
- Prof. Dr. R. Goldbrunner, Neurochirurgie, Köln
- Prof. Dr. A. Grosu, Strahlenheilkunde, Freiburg
- Prof. Dr. E. Hattingen, Neuroradiologie, Frankfurt
- Prof. Dr. P. Hau, Neurologie, Regensburg
- Prof. Dr. U. Herrlinger, Neuroonkologie, Bonn
- Dr. T. Kessler, Neurologie, Heidelberg
- Prof. Dr. M. Platten, Neurologie, Mannheim
- Prof. Dr. Tobias Pukrop, Innere Medizin/Onkologie, Regensburg
- Prof. Dr. G. Reifenberger, Neuropathologie, Düsseldorf
- Prof. Dr. F. Sahm, Neuropathologie, Heidelberg
- S. Schaaf, Deutsche Hirntumorhilfe, Leipzig
- Prof. Dr. U. Schlegel, Neurologie, Bochum
- Prof. Dr. J. Steinbach, Neuroonkologie, Frankfurt
- Prof. Dr. G. Stockhammer, Neurologie, Innsbruck
- Prof. Dr. W. Stummer, Neurochirurgie, Münster
- Prof. Dr. G. Tabatabai, Neurologie/Neuroonkologie, Tübingen
- Prof. Dr. J. C. Tonn, Neurochirurgie, München
- Prof. Dr. M. Weller, Neurologie, Zürich
- Prof. Dr. W. Wick, Neurologie, Heidelberg

Federführend:

Prof. Dr. W. Wick, Klinik für Neurologie und Klinische Kooperationseinheit Neuroonkologie,
Universitätsklinikum Heidelberg und Deutsches Krebsforschungszentrum, Im Neuenheimer Feld 400,
D-69120 Heidelberg, Deutschland

E-Mail: wolfgang.wick@med.uni-heidelberg.de

Was gibt es Neues?

- Die Revision der 4. Ausgabe der WHO-Klassifikation der Tumoren des zentralen Nervensystems 2016 etablierte neben histologischen auch molekulare Kriterien für die Diagnostik von Gliomen und anderen Hirntumoren (Louis et al. 2016).
- Empfehlungen des *Consortium to Inform Molecular and Practical Approaches to CNS Tumor Taxonomy – Not Officially WHO (c-IMPACT-NOW)* erlauben eine auf molekularen Markern basierende Diagnosestellung von Glioblastomen, Isozitatdehydrogenase (IDH)-Wildtyp (Brat et al. 2018) und revidierten die Nomenklatur sowie die Kriterien der Gradierung IDH-mutierter Astrozytome (Brat et al. 2020).
- DNA-Methylierungsanalysen erlauben eine Subgruppierung einzelner Gliomentitäten und zum Teil eine verbesserte diagnostische Zuordnung (Capper et al. 2018).
- Oligoastrozytome weisen kein charakteristisches genetisches Profil auf und werden nicht mehr als eigenständige Tumorentität angesehen.
- Die Gliomatosis cerebri weist kein charakteristisches genetisches Profil auf und wird nicht mehr als eigenständige Tumorentität angesehen. Vielmehr handelt es sich um ein seltenes Wachstumsmuster, das bei unterschiedlichen Arten von diffusen Gliomen vorkommen kann.
- Die European Organization for Research and Treatment of Cancer (EORTC)-22033-Studie zeigte im Vergleich einer Chemotherapie mit Temozolomid und einer Radiotherapie keine Unterschiede im progressionsfreien oder im Gesamtüberleben bei Patienten mit behandlungsbedürftigen diffusen Gliomen des WHO-Grads 2 (Baumert et al. 2017).
- Die Radiation Therapy Oncology Group (RTOG)-9802-Studie zeigte für Patienten mit behandlungsbedürftigen diffusen Gliomen des WHO-Grads 2 eine Überlegenheit einer Radiochemotherapie mit Procarbazin, CCNU (Lomustin) und Vincristin (PCV) gegenüber einer alleinigen Radiotherapie (Buckner et al. 2016).
- Die EORTC-26053-Studie (CATNON) zeigte, dass eine Radiotherapie und nachfolgend 12 Zyklen einer Temozolomiderhaltungstherapie gegenüber einer alleinigen Radiotherapie das Überleben von Patienten mit WHO-Grad-3 (anaplastischen)-Gliomen ohne 1p/19q-Kodeletion verlängert. Die begleitende Temozolomidtherapie ist demgegenüber weniger relevant. Die prognostischen Effekte zeigten sich nur bei Patienten mit IDH-mutierten Astrozytomen (van den Bent et al. 2013, 2017, 2021).
- Die Ergänzung elektrischer Wechselfelder nach abgeschlossener Radiochemotherapie und stabiler Verlaufsuntersuchung verbesserte das progressionsfreie und Gesamtüberleben für Patienten mit neu diagnostiziertem Glioblastom (Stupp et al. 2017).
- In der National Cancer Institute of Canada (NCIC)-CE.6/EORTC-26062-Studie war eine hypofraktionierte Radiochemotherapie mit Temozolomid und bis zu 12 Erhaltungszyklen Temozolomid einer alleinigen Radiotherapie in der Primärtherapie von älteren Patienten mit Glioblastom überlegen. Differenzielle Erwägungen zur Rolle der Methylguanin-DNA-Methyltransferase (MGMT)-Promotormethylierung und einer alleinigen Radio- oder

Chemotherapie in MGMT-definierten Subgruppen werden durch die NOA-08-Studie unterstützt (Wick et al. 2020).

- Möglicherweise verlängert eine Therapie mit Lomustin zusätzlich zu einer Radiochemotherapie mit Temozolomid das Überleben von Patienten mit MGMT-Promotor-methylierten Glioblastomen in der Primärtherapie (Herrlinger et al. 2019).
- In der Rezidivtherapie des Glioblastoms zeigt eine Kombination aus Bevacizumab und Lomustin einen Zugewinn an progressionsfreier Überlebenszeit ohne Verlängerung der Gesamtüberlebenszeit (Wick et al. 2017).
- Patienten mit progredienten Serin/Threonin-Kinase B-Raf (BRAF)-V600E-mutierten niedriggradigen Gliomen können möglicherweise von einer pharmakologischen BRAF-Hemmung profitieren (Fangusaro et al. 2019, Hargrave et al. 2019, Nobre et al. 2020).
- Die Fortsetzung derselben tumorspezifischen Therapie über eine bestätigte Progression eines Glioblastoms hinaus ist nicht evidenzbasiert. Dies gilt für Bevacizumab, elektrische Wechselfelder und Temozolomid in einem der alternativen Dosierungsschemata.
- Eine Standardradiochemotherapie sollte in der Regel bei Patienten mit Glioblastom bei normofraktionierter Radiotherapie (außerhalb der Situation bei älteren Patienten) von 6 Zyklen einer Temozolomiderhaltungstherapie gefolgt werden.
- Experimentelle Behandlungsverfahren sollten trotz der schlechten Prognose vieler Patienten mit malignen Gliomen, insbesondere Glioblastomen, nur in Studien eingesetzt werden.

Die wichtigsten Empfehlungen auf einen Blick

Für alle Empfehlungen gilt: starker Konsens > 95 %

Allgemein

- Alle Entscheidungen setzen eine allgemeinverständliche und umfangreiche Aufklärung und Beteiligung des Patienten voraus.
- Bei allen Therapieentscheidungen der Neuroonkologie sind Risiken und Nutzen abzuwägen und Allgemeinzustand, neurologische Funktion und Alter der Patienten in das Therapiekonzept mit einzubeziehen.
- Entscheidungen zur tumorspezifischen Therapie sollen in der Regel zu allen Phasen des Behandlungswegs interdisziplinär getroffen werden.
- Früherkennung und Prävention besitzen bei Gliomen keinen relevanten Stellenwert.
- Bei Verdacht auf ein hereditäres Tumorsyndrom sollte eine humangenetische Beratung erfolgen und ggf. eine molekulargenetische Diagnostik empfohlen werden.
- Diagnostische Methode der Wahl bei Verdacht auf ein Gliom ist die Magnetresonanztomographie (MRT) ohne und mit Kontrastmittel.

- Der Stellenwert der Positronenemissionstomographie (PET) für die diagnostische Abklärung von Gliomen, zur Definition des Biopsieorts, zur Definition des Bestrahlungsfelds und als zusätzliche Untersuchung zum Monitoring des Therapieerfolgs sollte durch weitere kontrollierte Studien untermauert werden.
- Die Vermeidung neuer permanenter neurologischer Defizite hat bei der Operationsplanung Vorrang gegenüber der operativen Radikalität.
- Die gewebebasierte histomolekulare Klassifikation von Gliomen ist der diagnostische Standard, auf den nur in sehr seltenen Ausnahmen verzichtet werden kann. Die Klassifikation von Gliomen erfolgt auf Basis der aktuellen WHO-Klassifikation und der Empfehlungen des im Interim arbeitenden internationalen cIMPACT-NOW-Konsortiums.
- Molekulare Parameter (IDH-Mutation, 1p/19q-Kodeletion, Histon-H3-Mutation u. a.) sollten für diagnostische und klinische Entscheidungen gemäß WHO-Klassifikation und cIMPACT-NOW-Empfehlungen herangezogen werden. Eine Bestimmung der MGMT-Promotormethylierung kann insbesondere bei Glioblastomen, IDH-Wildtyp, für den Einschluss in klinische Studien und bei vulnerableren Patienten, z. B. älteren Menschen, zur klinischen Therapieentscheidung herangezogen werden.
- Bei MRT-Verlaufskontrollen nach einer Strahlentherapie soll bei Vergrößerung der Raumforderung oder Zunahme der Kontrastmittelaufnahme eine Pseudoprogression zumindest innerhalb der ersten 12 Wochen nach Therapieabschluss differenzialdiagnostisch in Betracht gezogen werden. Bei Verdacht auf Pseudoprogression sollte die laufende Therapie fortgeführt und nach 4–8 Wochen eine bildgebende Verlaufskontrolle durchgeführt werden. Der Einsatz einer Aminosäure-Positronenemissionstomographie kann sinnvoll sein (Law et al. 2019). Ob es bei Studien zu Immuntherapien andere/verlängerte Intervalle für eine differenzialdiagnostische Erwägung einer Pseudoprogression bzw. einer gewünschten, mit einer Zunahme der Raumforderung oder Kontrastmittelaufnahme einhergehenden Veränderung gibt, ist ungewiss. In Verlaufsuntersuchungen sollten neben bildgebenden und klinischen auch funktionelle und die Lebensqualität betreffende Parameter bestimmt werden (Caramanna et al. 2020, Coomans et al. 2020).

Gliome, WHO-Grad 1

- Pilozytische Astrozytome sind die häufigsten Gliome des WHO-Grads 1. Sie zeichnen sich durch ein umschriebenes Tumorwachstum aus und sind molekularpathologisch durch Veränderungen in Genen des Mitogen-aktivierten Proteinkinase (MAPK)-Signalwegs charakterisiert, der aufgrund der diagnostischen und potenziell therapeutischen Relevanz bei diesen Tumoren untersucht werden sollte.
- Pilozytische Astrozytome, Subependymome und andere WHO-Grad-1-Gliome werden in der Primärtherapie mit einer möglichst vollständigen Resektion behandelt (und dadurch oftmals geheilt).

- Die Strahlentherapie von WHO-Grad-1-Gliomen kann bei Befundprogredienz, Inoperabilität oder Teilresektion indiziert sein. Sie sollte mit Techniken der Hochpräzisionsstrahlentherapie mit kleinen Sicherheitssäumen angewandt werden.

Gliome, WHO-Grad 2

- Kleine (Durchmesser < 4–5 cm), nicht komprimierend wachsende, IDH-mutierte Astrozytome, WHO-Grad 2, die klinisch bis auf epileptische Anfälle asymptomatisch und bildgebend stabil sind, können insbesondere bei Patienten, die < 40 Jahre alt sind, zunächst verlaufsbeobachtet werden.
- Klinisch symptomatische oder progrediente, radiologisch zirkumskripte IDH-mutierte Astrozytome, WHO-Grad 2, an operativ gut zugänglicher Stelle sollten mikrochirurgisch reseziert werden.
- Klinisch symptomatische oder progrediente IDH-mutierte Astrozytome, WHO-Grad 2, werden nach adäquater chirurgischer Intervention mit einer Strahlentherapie und mit einer PCV-Erhaltungstherapie über 4–6 Zyklen behandelt (Buckner et al. 2016, **Tabelle 3**). Dass Temozolomid gleichwertig ist, kann vermutet werden, ist aber nicht gezeigt.
- Bei der Progression eines IDH-mutierten Astrozytoms, WHO-Grad 2, sollte die Reoperation erwogen und eine erneute System- oder Strahlentherapie oder präferenziell eine Studienteilnahme geprüft werden.
- IDH-mutierte und 1p/19q-kodeletierte Oligodendrogliome, WHO-Grad 2, werden nach den gleichen Strategien wie IDH-mutierte Astrozytome, WHO-Grad 2, behandelt (s. o.). Klinisch symptomatische oder progrediente Tumoren werden nach adäquater chirurgischer Intervention mit einer Hochpräzisionsstrahlentherapie und 4–6 Zyklen Procarbazin, CCNU und Vincristin vor der Strahlentherapie oder als Erhaltungstherapie nach der Strahlentherapie behandelt. Eine Therapie mit Temozolomid anstelle von PCV ist möglicherweise ähnlich wirksam. Die Äquivalenz wird aktuell in einer randomisierten Studie untersucht.
- Oligoastrozytome werden in der WHO-Klassifikation 2016 nicht mehr als eigenständige Entität betrachtet. Je nach molekularem Profil werden sie als IDH-mutierte Astrozytome oder IDH-mutierte und 1p/19q-kodeletierte Oligodendrogliome klassifiziert und analog zu den therapeutischen Strategien dieser Tumoren behandelt.
- Pleomorphe Xanthoastrozytome, WHO-Grad 2, wachsen meist relativ umschrieben und oberflächlich im Cortex. Sie sollten mikrochirurgisch reseziert werden. Eine Strahlentherapie kann bei Teilresektion, Befundprogredienz oder Inoperabilität indiziert sein. Die pharmakologische Hemmung des BRAF-Signalwegs bei Nachweis einer BRAF-V600-Mutation befindet sich aktuell in der klinischen Evaluation.
- Myxopapilläre Ependymome werden nicht mehr dem WHO-Grad 1, sondern dem WHO-Grad 2 zugeordnet. Primärtherapie ist wie bei klassischen Ependymomen des WHO-Grads 2 die mikrochirurgische Resektion, bei inkompletter Resektion mit nachfolgender Radiotherapie.

Gliome, WHO-Grad 3

- Standardtherapie des IDH-mutierten Astrozytoms, WHO-Grad 3, ist die möglichst vollständige Resektion oder Biopsie, gefolgt von einer Strahlentherapie des Teilhirns und einer Erhaltungstherapie mit Temozolomid über bis zu 12 Zyklen.
- Eine alleinige Radiotherapie ist der Standardtherapie sicher nicht gleichwertig; eine alleinige Chemotherapie ist der Standardtherapie bei IDH-mutierten Astrozytomen, WHO-Grad 3, möglicherweise nicht gleichwertig.
- Basierend auf den Studien RTOG 9402 und EORTC 26951, werden Patienten mit einem IDH-mutierten und 1p/19q-kodeletierten Oligodendrogliom, WHO-Grad 3, mit einer Radiochemotherapie mit PCV (4–6 Zyklen vor oder nach der Strahlentherapie) behandelt.
- Anaplastische Oligoastrozytome werden in der WHO-Klassifikation 2016 nicht mehr als eigenständige Entität betrachtet. Je nach molekularem Profil werden sie als IDH-mutierte Astrozytome, WHO-Grad 3, oder IDH-mutierte und 1p/19q-kodeletierte Oligodendrogliome, WHO-Grad 3, klassifiziert und analog zu den therapeutischen Strategien dieser Tumoren behandelt. Bei Progression eines IDH-mutierten Astrozytoms, WHO-Grad 3, oder eines IDH-mutierten und 1p/19q-kodeletierten Oligodendroglioms, WHO-Grad 3, sollten operative, radiotherapeutische und systemtherapeutische Optionen sowie insbesondere ein Studieneinschluss geprüft werden.
- Der Standard in der Behandlung seltenerer, höhergradiger Gliome, darunter pleomorphe Xanthoastrozytome, WHO-Grad 3, und hochgradige Astrozytome mit piloiden Merkmalen, umfasst die mikrochirurgische Tumorresektion und nachfolgende Radiotherapie. Möglicherweise besteht bei BRAF-mutierten Tumoren eine weitere Option in der gezielten pharmakologischen Therapie mit BRAF- und MEK-Inhibitoren.
- Trotz der differenzierten auf Tumorlokalisierung und histomolekularen Merkmalen basierenden Klassifikation der Ependymome besteht die Therapiestrategie aufgrund fehlender prospektiver Datenlage in einer möglichst vollständigen Resektion und einer Hochpräzisionsbestrahlung. Medikamentöse Ansätze sind experimentell und werden vor allem in der Progression eingesetzt.

Gliome, WHO-Grad 4

- Standardtherapie des Glioblastoms, IDH-Wildtyp, ist die möglichst vollständige Resektion oder Biopsie, gefolgt von einer Radiotherapie der erweiterten Tumorregion mit begleitender Temozolomidchemotherapie sowie nachfolgend 6 Zyklen erhaltender Chemotherapie mit Temozolomid.
- Die Option einer Behandlung mit elektrischen Wechselfeldern sollte mit Patienten nach erfolgreicher Radiochemotherapie besprochen werden (Stupp et al. 2017).
- Glioblastome, IDH-Wildtyp, bei älteren Patienten oder Patienten mit eingeschränktem klinischem Funktionsstatus können mit einer hypofraktionierten Radiotherapie analog der NCIC-CE.6/EORTC-26062-Studie und begleitender sowie erhaltender Temozolomidtherapie bis 12 Zyklen behandelt werden (Perry et al. 2017). Die Differenzierung zwischen einer

Standardtherapie für zumeist jüngere und fittere Patienten und ältere vulnerablere Patienten ist unscharf.

- Die Bedeutung des MGMT-Promotormethylierungsstatus bei Patienten mit einem Glioblastom, IDH-Wildtyp, die außerhalb von Studien behandelt werden, sollte sowohl für den Verzicht auf Temozolomid (bei nicht methyliertem MGMT-Promotor) als auch für die Hinzunahme von Lomustin (bei methyliertem MGMT-Promotor) individuell diskutiert werden. Die Adaptation der Therapie an den MGMT-Promotormethylierungsstatus ist kein Standardvorgehen.
- Bei Progression eines Glioblastoms, IDH-Wildtyp, sollte eine evtl. laufende Therapie abgesetzt werden. Es ist keine Standardtherapie definiert. Auf individueller Basis sollte die Indikation zur Reoperation, Chemotherapie oder erneuter Strahlentherapie sowie insbesondere eine Studienteilnahme geprüft werden. Medikamente der ersten Wahl sind Nitrosoharnstoffe (CCNU), erneut Temozolomid (Wiederaufnahme bei therapiefreiem Intervall) oder unter Beachtung der Zulassung und Erstattungsfähigkeit (Schweiz: ja, Deutschland und Österreich: nein) Bevacizumab.
- Sowohl in der Primär- als auch in der Rezidivsituation sollte insbesondere bei Patienten mit einem MGMT-Promotor-unmethylierten Glioblastom, IDH-Wildtyp, die Option einer (erneuten) molekularen Diagnostik für die Evaluierung einer Studienteilnahme oder auch freier Therapievorsuche mit molekular zielgerichteten Medikamenten mit Zulassung in anderen Tumorbereichen diskutiert werden.
- IDH-mutierte Astrozytome, WHO-Grad 4 (früher „Glioblastom, IDH-mutiert, WHO-Grad IV“), sowie H3.3 G34-mutierte hemisphärische diffuse Gliome, WHO-Grad 4, werden analog zu Glioblastomen, IDH-Wildtyp, mit möglichst vollständiger Resektion oder Biopsie, gefolgt von einer Radiotherapie der erweiterten Tumorregion, mit begleitender Temozolomid-chemotherapie sowie nachfolgend bis zu 12 Zyklen erhaltender Chemotherapie mit Temozolomid behandelt.
- Die Behandlung eines diffusen Mittellinienglioms, H3 K27M-mutiert, WHO-Grad 4, umfasst nach der Biopsie zur Diagnosesicherung eine Strahlentherapie der Tumorregion.

Inhalt

1	Einführung: Geltungsbereich und Zweck der Leitlinie	14
1.1	Begründung der Notwendigkeit einer Leitlinie	14
1.2	Ziele der Leitlinie	14
1.3	Patientenzielgruppe	14
1.4	Versorgungsbereich	14
1.5	Adressaten der Leitlinie	14
1.6	Schlüsselwörter	15
2	Definition und Klassifikation	15
2.1	Begriffsdefinition	15
2.2	Klassifikation	15
2.3	Aspekte, die diese Leitlinie nicht behandelt	16
3	Diagnostik	16
3.1	Früherkennung und Prävention	16
3.2	Anamneseerhebung	17
3.3	Klinische Untersuchung	17
3.4	Neuroradiologische Diagnostik	17
3.5	Liquordiagnostik	18
3.6	EEG	18
3.7	Präoperatives Management	18
3.8	Biopsie/Operation	19
3.9	Gewebebasierte Klassifikation und Gradierung	20
4	Therapie	29
4.1	Allgemeine Empfehlungen zur Gliomtherapie	29
4.2	Spezielle Hinweise zur Gliomtherapie	37
4.3	Supportive Therapie	51
4.4	Nachsorge, psychosoziale Betreuung, Rehabilitation	54
5	Versorgungskoordination	57
6	Finanzierung der Leitlinie	57
7	Methodik der Leitlinienentwicklung/Leitlinienreport	57
7.1	Zusammensetzung der Leitliniengruppe	57
7.2	Patientenvertretung	58
7.3	Recherche und Auswahl der wissenschaftlichen Belege	58
7.4	Verfahren zur Konsensfindung	59
7.5	Empfehlungsgraduierung und Feststellung der Konsensstärke	59
7.6	Erklärung von Interessen und Umgang mit Interessenkonflikten	60
7.7	Externe Begutachtung und Verabschiedung	60
7.8	Gültigkeitsdauer und Aktualisierungsverfahren	61
8	Abkürzungen	62

Literatur..... 63

1 Einführung: Geltungsbereich und Zweck der Leitlinie

1.1 Begründung der Notwendigkeit einer Leitlinie

Die von der Deutschen Gesellschaft für Neurologie in Abstimmung mit Partnergesellschaften, einschließlich der Deutschen Krebsgesellschaft, verfassten Leitlinien auf dem Gebiet der Neuroonkologie haben eine mehrjährige Tradition. Sie tragen einem großen Bedarf an interdisziplinärer Abstimmung auf einem komplexen Gebiet Rechnung, an dem zahlreiche Fachdisziplinen beteiligt sind. Die Umsetzung der Leitlinien in die Praxis erfordert eine Intensivierung des interdisziplinären Dialogs und eine Strukturierung der Diagnose- und Therapieprozesse.

1.2 Ziele der Leitlinie

Die vorliegende Leitlinie stellt das diagnostische und therapeutische Prozedere bei Gliomerkrankungen im Erwachsenenalter dar und versucht, gesicherte Standards in der Therapie von gut begründbaren Therapieoptionen sowie von nicht gesicherten, nicht zu befürwortenden Therapiemaßnahmen abzugrenzen. Sie soll eine größere Sicherheit in der Diagnostik ermöglichen, zum krankheitsspezifischen Einsatz der verfügbaren Therapieoptionen führen und das Risiko von Therapiekomplicationen senken. Sie soll dazu beitragen, dass in einem unübersichtlicher werdenden Angebot an Diagnose- und Therapieoptionen verantwortungsvoll mit Blick auf Kosten und Nutzen für die Patienten individuelle Behandlungs- und Betreuungskonzepte erstellt werden können. Sie soll zu einem kritischen Umgang mit der Begleitmedikation beitragen, z. B. zum kontrollierten Einsatz von Antiepileptika und Kortikosteroiden, und einen rationalen Umgang mit der zunehmenden Zahl von sogenannten Supportivmaßnahmen erleichtern. Sie kann als Informationsquelle für die Kostenträger dienen, wenn es um die Bewertung von diagnostischen und therapeutischen Maßnahmen geht, insbesondere bei seltenen Tumorerkrankungen.

1.3 Patientenzielgruppe

Die Leitlinie behandelt Gliomerkrankungen im Erwachsenenalter.

1.4 Versorgungsbereich

Die Leitlinie befasst sich umfassend mit Prävention, Früherkennung, Diagnostik, Therapie, Nachsorge und Rehabilitation bei erwachsenen Patienten mit einer Gliomerkrankung. Zu einzelnen Teilaspekten dieser Leitlinie werden spezifische Leitlinien im Rahmen des Leitlinienprogramms Onkologie der Arbeitsgemeinschaft der Wissenschaftlichen Medizinischen Fachgesellschaften e. V. (AWMF), der Deutschen Krebsgesellschaft e. V. (DKG) und der Deutschen Krebshilfe e. V. (DKH) entwickelt.

1.5 Adressaten der Leitlinie

Die Leitlinie richtet sich in erster Linie an ärztliche Vertreter aller Fachdisziplinen, die an der Diagnostik und Therapie von Patientinnen und Patienten mit Gliomerkrankungen beteiligt sind, insbesondere Neurologinnen und Neurologen (in der Folge Verwendung eines generischen

Maskulinums), Neurochirurgen, Radioonkologen, Neuropathologen, Neuroradiologen und Onkologen. Darüber hinaus dient die Leitlinie Psychoonkologen, Rehabilitationsmedizinern, Palliativmedizinern, Vertretern der Pflegeberufe, Patienten, Angehörigen und den Kostenträgern als Informationsquelle. Sie wird auf den Webseiten der Deutschen Gesellschaft für Neurologie (DGN), der Österreichischen Gesellschaft für Neurologie (ÖGN), der Neuroonkologischen Arbeitsgemeinschaft (NOA) in der Deutschen Krebsgesellschaft (DKG), der Deutschen Gesellschaft für Neurochirurgie (DGNC) und der Arbeitsgemeinschaft der Wissenschaftlichen Medizinischen Fachgesellschaften (AWMF) publiziert.

1.6 Schlüsselwörter

Astrozytom, Oligodendrogliom, Glioblastom, Ependymom, IDH, 1p/19q, Gliome im Erwachsenenalter (ICD: C71, C72)

2 Definition und Klassifikation

2.1 Begriffsdefinition

Die vorliegende Leitlinie zu primären Hirntumoren des Erwachsenenalters befasst sich in Anlehnung an die Aktualisierung der 4. Revision der Klassifikation der Tumoren des Zentralnervensystems der Weltgesundheitsorganisation (WHO) (Louis et al. 2016) mit astrozytären Gliomen des WHO-Grads 1 (pilozytische Astrozytome, subependymale Riesenzellastrozytome und andere seltene WHO-Grad-1-Gliome), des WHO-Grads 2 (Isozitatdehydrogenase (IDH)-mutierte diffuse Astrozytome, pleomorphe Xanthoastrozytome und andere seltene WHO-Grad-2-Gliome), des WHO-Grads 3 (IDH-mutierte Astrozytome, WHO-Grad 3, pleomorphe Xanthoastrozytome, WHO-Grad 3, hochgradige Astrozytome mit piloiden Merkmalen) und des WHO-Grads 4 (Glioblastome, IDH-Wildtyp, IDH-mutierte Astrozytome, WHO-Grad 4, Histon H3 K27M-mutierte diffuse Mittelliniengliome, Histon H3.3 G34-mutierte hemisphärische diffuse Gliome). Des Weiteren umfasst die Leitlinie die Oligodendrogliome, IDH-mutiert und 1p/19q-kodeletiert, WHO-Grad 2 und 3, sowie die ependymalen Tumoren und seltene Gliome wie chordoide Gliome und Astroblastome mit MN1-Alteration. Wo immer sinnvoll für eine Schärfung der Definitionen und antizipiert aufgrund der aktuellen Arbeit an der WHO-Klassifikation, werden auch die aktuellen Empfehlungen des *Consortium to Inform Molecular and Practical Approaches to CNS Tumor Taxonomy – Not Officially WHO* (cIMPACT-NOW) berücksichtigt (Louis et al. 2019, Brat et al. 2020, Louis et al. 2020).

2.2 Klassifikation

Die Klassifikation der Gliome richtet sich nach der WHO-Klassifikation (Louis et al. 2016) und den aktuellen Empfehlungen des cIMPACT-NOW-Konsortiums (Brat et al. 2018, 2020, Louis et al. 2018, 2020).

2.3 Aspekte, die diese Leitlinie nicht behandelt

Auf eine ausführliche Darstellung der Differenzialdiagnosen sowie der neuropathologischen diagnostischen Kriterien wird ebenso verzichtet wie auf die ausführliche Darstellung von Nebenwirkungen der Therapie.

3 Diagnostik

3.1 Früherkennung und Prävention

Die Inzidenz der Gliome beträgt insgesamt etwa 5–6/100.000 Einwohner pro Jahr (**Tabelle 1**). Einfach und standardisiert zu erhebende Parameter zur Früherkennung, wie z. B. die Bestimmung gliomassoziierter Proteine oder tumorspezifischer Mutationen in Serum oder Liquor, stehen aktuell nicht zur Verfügung, wenngleich gliomspezifische Mutationen, wie zum Beispiel IDH- und TERT-Promotor-Mutationen sowie 1p/19q-Kodeletion, in zellfreier Tumor-DNA in Serum und Liquor nachweisbar sind (Miller et al. 2019, Muralidharan et al. 2021). Für den Nachweis eines Glioms sind bildgebende Verfahren, in erster Linie die Magnetresonanztomographie (MRT), erforderlich. Aus kasuistischen Beobachtungen ist zudem bekannt, dass sich insbesondere Glioblastome innerhalb von wenigen Wochen entwickeln können, wobei die eigentliche Tumorentstehung durchaus mehrere Jahre zurückliegen kann (Körber et al. 2019). Insgesamt spielt die Früherkennung bei Gliomen allerdings keine wesentliche Rolle. Lediglich bei seltenen hereditären Syndromen mit Neigung zur Entwicklung von Gliomen (Neurofibromatose Typ I und II, Li-Fraumeni-Syndrom, Turcot-Syndrom) werden bildgebende Verfahren als Screening-Methode eingesetzt. Ob die Bildgebung auch im weiteren Verlauf ohne klinische Hinweise auf einen Hirntumor wiederholt werden sollte, ist ungewiss.

Tabelle 1. Populationsbasierte Angaben zur Häufigkeit von unterschiedlichen Gliomen und zu assoziierten Überlebensraten 2 und 5 Jahre nach Diagnosestellung (nach www.cbtrus.org/2019, Ostrom et al. 2019)

Tumorart*	Häufigkeit (% der hirneigenen Hirntumoren)	Inzidenz pro 100.000/Jahr	2-Jahres- Überleben (%)	5-Jahres- Überleben (%)
Pilozytisches Astrozytom	1,4	0,34	96,7	94,4
Ependymale Tumoren	1,7	0,41	91,3	85,7
Diffuses Astrozytom	2,3	0,53	64,1	51,6
Oligodendrogliom	1,3	0,25	90,6	82,7
Anaplastisches Astrozytom	1,7	0,38	46,0	30,2
Anaplastisches Oligodendrogliom	0,5	0,1	74,3	60,2
Glioblastom	15,1	3,2	18,5	6,8

*Die Klassifikation der Tumoren erfolgte rein histologisch und nicht nach den aktuellen Kriterien der WHO-Klassifikation 2016 und nachfolgender Empfehlungen des cIMPACT-NOW-Konsortiums. Bei den diffusen und anaplastischen astrozytären und oligodendroglialen Tumoren wurde weder der IDH-Mutationsstatus noch der 1p/19q-Kodeletionsstatus berücksichtigt, was bedeutet, dass die jeweiligen Tumorarten in der Tabelle molekular heterogen und nicht mehr vollständig vergleichbar mit den aktuellen Gliomentitäten sind.

3.2 Anamneseerhebung

Bei der Anamneseerhebung sind die ersten durch den Tumor bedingten Symptome und deren weitere Entwicklung relevant. Die Anamnese kann Risikofaktoren wie eine Immunschwäche oder eine chronische Alkoholkrankheit erfassen, die für differenzialdiagnostisch infrage kommende, nicht neoplastische Raumforderungen Bedeutung haben. Je nach psychopathologischem Status des Patienten kommt der Fremdanamnese größeres Gewicht zu. Klinische Verdachtssymptome für eine intrakranielle Raumforderung sind neu aufgetretene fokale oder generalisierte epileptische Krampfanfälle, neurologische Herdsymptome, Persönlichkeitsveränderungen und allgemeine Zeichen erhöhten Hirndrucks wie Kopfschmerzen, Übelkeit, Erbrechen oder eine Bewusstseinsstrübung.

3.3 Klinische Untersuchung

Die klinisch-internistische Untersuchung erfolgt unter besonderer Berücksichtigung der Differenzialdiagnose primär extrazerebraler, metastasierender Tumoren und wird meist auch zur Beurteilung der Operationsfähigkeit durchgeführt. Die sorgfältige neurologische Untersuchung dient der Dokumentation der durch den Tumor bereits bei Diagnosestellung verursachten Defizite. Sie ist zur Beurteilung späterer Folgen von Tumorprogression und Therapie von großer Bedeutung. Die *Neurological Assessment in Neuro-Oncology* (NANO)-Skala kann genutzt werden, um Ergebnisse der neurologischen Untersuchung semiquantitativ zu dokumentieren (Nayak et al. 2017). Gleiches gilt für neuropsychologische Untersuchungen bei Diagnose und im Verlauf. Als ein Ergebnis der klinisch-neurologischen Untersuchung ist der Karnofsky Performance Status (KPS) festzulegen. Die neurokognitive Beurteilung mit einer standardisierten Testbatterie über die Dokumentation des Leistungsstatus und die Durchführung einer *Mini Mental State Examination* (MMSE) oder eines *Montreal Cognitive Assessment* hinaus sind immer häufiger geworden. Die MMSE wird in großem Umfang als Screening-Instrument zum Nachweis neurokognitiver Beeinträchtigungen in ganz Europa verwendet und bleibt für die individuelle Verwendung frei verfügbar, z. B. außerhalb klinischer Studien.

3.4 Neuroradiologische Diagnostik

Bei klinischem Verdacht auf einen Hirntumor wird eine MRT-Untersuchung ohne und mit Kontrastmittelgabe als Methode der Wahl durchgeführt. Die Schichtdicke sollte 5 mm nicht überschreiten und die Untersuchung in 3 Ebenen und auch in T2w (T2-FLAIR) in mindestens 2 Ebenen erfolgen. Bei Verlaufsbeobachtungen sollten die gleichen Ebenen und präferenziell auch i. Ü. vergleichbare, standardisierte Sequenzparameter und, wann immer möglich, die gleichen Einrichtungen/Untersucher gewählt werden (Ellingson et al. 2015). Die Pseudoprogression, eine scheinbare Größenzunahme des Tumors bei Vergrößerung des kontrastmittelaufnehmenden Areals, kann ein differenzialdiagnostisches Problem vor allem bei der ersten Kontrolluntersuchung maligner Gliome nach der Strahlentherapie sein (Brandsma et al. 2008, Wick et al. 2016). Die fälschliche Annahme einer Progression birgt die Gefahr, dass potenziell wirksame Therapien zu früh beendet werden. Allgemein sollte eine mutmaßliche Größenzunahme des Tumors in der Bildgebung zumindest in den ersten 12 Wochen nach Abschluss einer Chemoradiotherapie in der Regel eine kurzfristige Verlaufs-MRT und keine Progressionsdiagnose zur Folge haben.

Die potenzielle Bedeutung von diffusionsgewichteter MRT, Perfusionsuntersuchungen, T2*-Sequenzen, multiparametrischen Ansätzen in der MRT und Magnetresonanzspektroskopie (MRS) sowie anderer bildgebender Methoden wie *single photon emission computed tomography* (SPECT) und Positronenemissionstomographie (PET) für die klinische Routine ist Gegenstand aktueller Untersuchungen (Steidl et al. 2020). Die Perfusions-MR-Untersuchungen und Aminosäure-PET werden bei entsprechender Tumorlokalisation zur Definition von metabolischen Hotspots für die Operations- und Biopsieplanung eingesetzt (La Fougere et al. 2011, Law et al. 2019). Die Bildgebung, insbesondere die MRT, ist zudem für die Verlaufsbeurteilung während der Gliomtherapie angelehnt oder gemäß den Kriterien der *Response Assessment in Neurooncology*-Gruppe von entscheidender Bedeutung (Wen et al. 2010; van den Bent et al. 2011; Okada et al. 2015).

3.5 Liquordiagnostik

Bei der differenzialdiagnostischen Abgrenzung eines Glioms von einer entzündlichen Erkrankung, einschließlich eines Hirnabszesses, einem primären zerebralen Lymphom oder einem zerebral metastasierten systemischen Tumor kann die Liquordiagnostik wichtige Hinweise geben, wenn es im Rahmen dieser Erkrankungen zu einer meningealen Mitbeteiligung gekommen ist. Aktuelle Studien haben gezeigt, dass zellfreie Tumor-DNA im Plasma und in der Zerebrospinalflüssigkeit von Gliompatienten nachgewiesen werden kann und daran tumorspezifische Mutations- und DNA-Methylierungsprofile bestimmt werden können (Miller et al. 2019, Nassiri et al. 2020). Die Bestimmung solcher Marker für das Screening, die Früherkennung oder die präoperative Diagnostik ist jedoch für Patienten mit Gliomen bislang nicht von nachgewiesenem Nutzen. Bei Zeichen intrakranieller Drucksteigerung und infratentorieller Raumforderungen v. a. am *Foramen magnum* kann eine Lumbalpunktion, je nach Größe der Raumforderung, kontraindiziert sein. Dies gilt auch bei Verdacht auf lumbale Tumormanifestationen.

3.6 EEG

Die Elektroenzephalographie hilft bei der Überwachung einer tumorassoziierten Epilepsie sowie bei der Ermittlung der Ursachen für Bewusstseinsveränderungen und ist bei symptomatischen Anfällen für die weitere Therapieplanung hilfreich.

3.7 Präoperatives Management

Das Vorgehen sollte schriftlich niedergelegte lokale Standardarbeitsanweisungen befolgen und multidisziplinäre Diskussionen beinhalten, idealerweise in einem speziellen Tumorboard, dem Neuroradiologen und Neuropathologen sowie Neurochirurgen, Radioonkologen und Neuroonkologen aus den Bereichen Neurologie, medizinische Onkologie oder pädiatrische Onkologie angehören. In der Neuroonkologie ist die präoperative Behandlung vor dem eigentlichen diagnostischen oder therapeutischen Eingriff von besonderer Bedeutung. Zur Behandlung der peritumoralen raumfordernden Hirnschwellung sowie zur Prophylaxe oder zur Reduktion des durch den operativen Eingriff hervorgerufenen postoperativen Hirnödems ist oft eine medikamentöse antiödematöse Behandlung erforderlich. Die Behandlung mit Kortikosteroiden kann bei ausgeprägtem Hirnödem ausnahmsweise durch die zusätzliche intravenöse Gabe von osmotisch

wirksamen Substanzen, wie z. B. Mannitol, unterstützt werden. Bei drohender Einklemmung und Versagen der antiödematösen Therapie kann auch eine akute neurochirurgische Entlastung erforderlich werden. Das Mittel der Wahl in der Akuttherapie ist Dexamethason, bei ausgeprägtem Hirndruck initial mit einem intravenösen Bolus von bis zu 40 mg, danach mit 16 mg oral täglich, ggf. mit weiterer Reduktion bis zur Operation. Die Wirksamkeit einer noch höheren Dosis ist nicht belegt. Wegen der langen Halbwertszeit ist die einmalige Gabe am Morgen ausreichend. Die maximale Wirkung ist nach 2–3 Tagen zu erwarten. Wenn aufgrund der bildgebenden Befunde differenzialdiagnostisch ein primäres zerebrales Lymphom oder entzündliche Läsionen wahrscheinlich sind, sollte auf die Gabe von Kortikosteroiden verzichtet werden, weil die lympholytische Aktivität der Kortikosteroide die histopathologische Diagnostik erschwert oder sogar unmöglich machen kann. Hier sollten nur osmotisch aktive Substanzen eingesetzt und rasch eine Sicherung der Diagnose angestrebt werden. Allerdings scheint eine sichere Diagnose möglich, solange die Kontrastmittelaufnahme trotz Steroidgabe persistiert (Bullis et al. 2019).

Patienten mit Tumoren, die mit Krampfanfällen symptomatisch wurden, sollten prä- und perioperativ antikonvulsiv behandelt werden. Eine Primärprophylaxe ist nicht indiziert (Tremont-Lukats et al. 2008, Roth et al. 2020). In der Indikation der prä- und perioperativen Anfallsprophylaxe werden bevorzugt die intravenös applizierbaren Substanzen Levetiracetam, Lacosamid, Valproinsäure und Benzodiazepine eingesetzt. Phenytoin ist wegen seiner Nebenwirkungen und Interaktionen in dieser Indikation nicht mehr empfehlenswert. Mit zunehmend schnellerer postoperativer Extubation entfällt jedoch der Vorteil der intravenösen Applikationsmöglichkeit, sodass auch andere Substanzen primär zum Einsatz kommen können (s. u.) (Weller et al. 2012b).

3.8 Biopsie/Operation

Die Erstellung eines spezifischen neuroonkologischen Therapiekonzepts setzt eine histologische und in vielen Fällen zusätzliche molekularpathologische Untersuchung des Tumorgewebes voraus. Abwartendes oder palliatives Vorgehen ohne gewebebasierte Sicherung der Diagnose ist lediglich indiziert, wenn das Interventionsrisiko gegenüber dem Gewinn durch eine histologische Diagnose als gravierender eingeschätzt wird als das Informationsdefizit durch fehlende Sicherung der Diagnose. Mittels einer stereotaktischen Biopsie ist auch bei Patienten in weniger gutem Allgemeinzustand eine gewebebasierte definitive Diagnose möglich, um die Grundlage für therapeutische Entscheidungen sowie für die Beratung des Patienten oder der Angehörigen herzustellen – auch im Fall einer sehr schlechten Prognose ohne weitere Interventionsmöglichkeiten. Dabei ist die Treffsicherheit der stereotaktischen Biopsie mit Entnahme konsekutiver Biopsiezylinder oder kleiner serieller Proben entlang des gesamten stereotaktischen Zieltrajekts sehr hoch, ebenso wie die diagnostische Zuverlässigkeit im Vergleich zu größeren Biopsie- bzw. Resektatproben. Stereotaktische Biopsien sind mit Morbiditätsraten von 3–4 % bzw. Mortalitätsraten unter 1 % assoziiert. Sie führen bei mehr als 90 % aller Patienten zu einer sicheren Diagnose und erlauben, falls erforderlich, auch eine molekularpathologische Analyse (Grasbon-Frodl et al. 2007, Zacher et al. 2017).

Wichtig für die Entscheidungsfindung zum geplanten Eingriff sind Art und Ausmaß neurologischer Defizite und die Wahrscheinlichkeit ihrer Besserung durch den Eingriff. Einschränkungen bestehen hier vor allem für offene Operationen. Empfehlungen bezüglich Indikation und Kontraindikation sind

schwierig, da die Erhaltung von Funktion und gesunder Struktur neben der Lage des Tumors weitgehend von der angewandten operativen Technik und der Erfahrung des Operateurs bzw. des Zentrums abhängig ist. Generell gilt, dass zusätzliche neurologische Defizite zu vermeiden sind und dass Werkzeugleistungen erhalten bleiben sollen. Der Allgemeinzustand des Patienten, vor allem Alter, Funktionsstörungen und Begleiterkrankungen (in der internationalen Literatur als *Frailty* bezeichnet), können die Therapiemöglichkeiten ebenfalls begrenzen. Eine allgemeine Altersbegrenzung gibt es nicht. Diese Gesichtspunkte sollten in die Beurteilung der Operationsindikation eingehen. Schlechter Allgemeinzustand – beurteilt als Karnofsky Performance Status (KPS) – und höheres Alter sind negative prognostische Faktoren.

3.9 Gewebebasierte Klassifikation und Gradierung

Der operative Eingriff ist bei Gliomen meist zugleich diagnostische und therapeutische Maßnahme. Auf die therapeutischen Ziele der Operation wird weiter unten eingegangen. Bei entsprechender Konstellation kann (zunächst) die alleinige Diagnosesicherung mittels stereotaktischer Serienbiopsie angezeigt sein. Die Diagnostik wird im Fall der stereotaktischen Gewebeentnahme als zytologisches Verfahren mittels Quetschtechnik und Supravitalfärbung oder mit klassischer Kryostatschnitttechnik und Hämatoxylin-Eosin (HE)-Färbung während der Operation durchgeführt. Die endgültige Klassifikation erfolgt nachfolgend durch die histologische Beurteilung von in Formalin fixiertem und in Paraffin eingebettetem Gewebe, in Abhängigkeit von der Differenzialdiagnose, ergänzt durch immunhistochemische und molekularpathologische Untersuchungen. Die klinische Einordnung dieser Befunde sollte interdisziplinär in Zusammenschau mit der Bildgebung und den definierten Entnahmestellen erfolgen. Ist eine intraoperative zytologische Diagnostik nicht möglich, sollte durch Schnellschnittuntersuchung sichergestellt werden, dass diagnostisch verwertbares Gewebe entnommen wurde, bevor der Eingriff beendet wird.

Die bei einer stereotaktischen Serienbiopsie entnommenen Proben werden nach Fixierung in Formalin und Einbettung in Paraffin einer klassischen HE-Färbung und weiterführenden immunhistologischen sowie molekularpathologischen Untersuchungen zugeführt, die auch an stereotaktisch gewonnenen Proben möglich sind. In jedem Fall sollte eine für die jeweilige Raumforderung repräsentative Tumorgewebeentnahme erfolgen.

Das im Rahmen einer offenen Biopsie oder Resektion entnommene Gewebe wird zunächst makroskopisch begutachtet. Der makroskopischen Beurteilung kommt die Aufgabe zu, repräsentative Teile (Zentrum, Randzone, Reaktion) zu bestimmen und der histologischen Untersuchung zugänglich zu machen. Aufgrund der zunehmenden diagnostischen und prognostischen Relevanz molekularpathologischer Untersuchungen (s. u., Louis et al. 2016, 2020, Wick et al. 2014a) auch außerhalb klinischer Studien sollte ein Teil des Gewebes, wenn möglich, für die Gewinnung hochwertiger DNA und RNA tiefgefroren asserviert werden. Die histologische Standarduntersuchung erfolgt in einem ersten Durchgang mit der Hämatoxylin-Eosin-Färbung am Paraffinschnitt. Der Diagnoseprozess folgt der WHO-Klassifikation 2016 (Louis et al. 2016) und den Empfehlungen des cIMPACT-NOW-Konsortiums (Louis et al. 2019, 2020, Brat et al. 2018, 2020, Ellison et al. 2019, 2020). Wesentlich ist neben der Artdiagnose die Gradierung des Tumors mit Zuordnung zu den WHO-Graden 1–4 (Louis et al. 2016). Dabei werden abhängig von der Tumorart

bestimmte histologische Parameter, u. a. Zell- und Kernpolymorphie, erhöhte Zelldichte, erhöhte Mitoserate, mikrovaskuläre Prolifere sowie Tumorgewebsnekrosen, erhoben und ggfs. zusätzlich molekulare Marker herangezogen. Zur Beurteilung der Proliferationsaktivität der Gliome wird häufig die Markierungsrate für das proliferationsassoziierte nukleäre Antigen Ki-67 mithilfe des MIB1-Antikörpers bestimmt. Die Gradierung der Gliome besitzt über die verschiedenen Tumorarten hinweg prognostische Bedeutung. Die aktuelle CBTRUS-Aufstellung mit Überlebenszeiten gemäß der WHO-2016-Klassifikation ist wegen der Adaptierung der Klassifikation an molekulare Parameter nur noch eingeschränkt hilfreich (Ostrom et al. 2019).

Die aktuelle Gliomklassifikation integriert die histologische Tumortypisierung, Gradierung und Bestimmung molekularer Marker (**Abbildung 1**). Gliome, die nicht auf die jeweils diagnostisch erforderlichen molekularen Marker getestet wurden oder bei denen die Tests kein Ergebnis ergaben, werden in die Kategorie *Not otherwise specified* (NOS) eingeordnet. Hierdurch wird signalisiert, dass die Diagnose allein auf histologischen Merkmalen basiert und nicht der regulären, d. h. der integrierten histomolekularen Klassifikation entspricht (Louis et al. 2018). Eine Einteilung in diese Gruppe sollte vermieden werden.

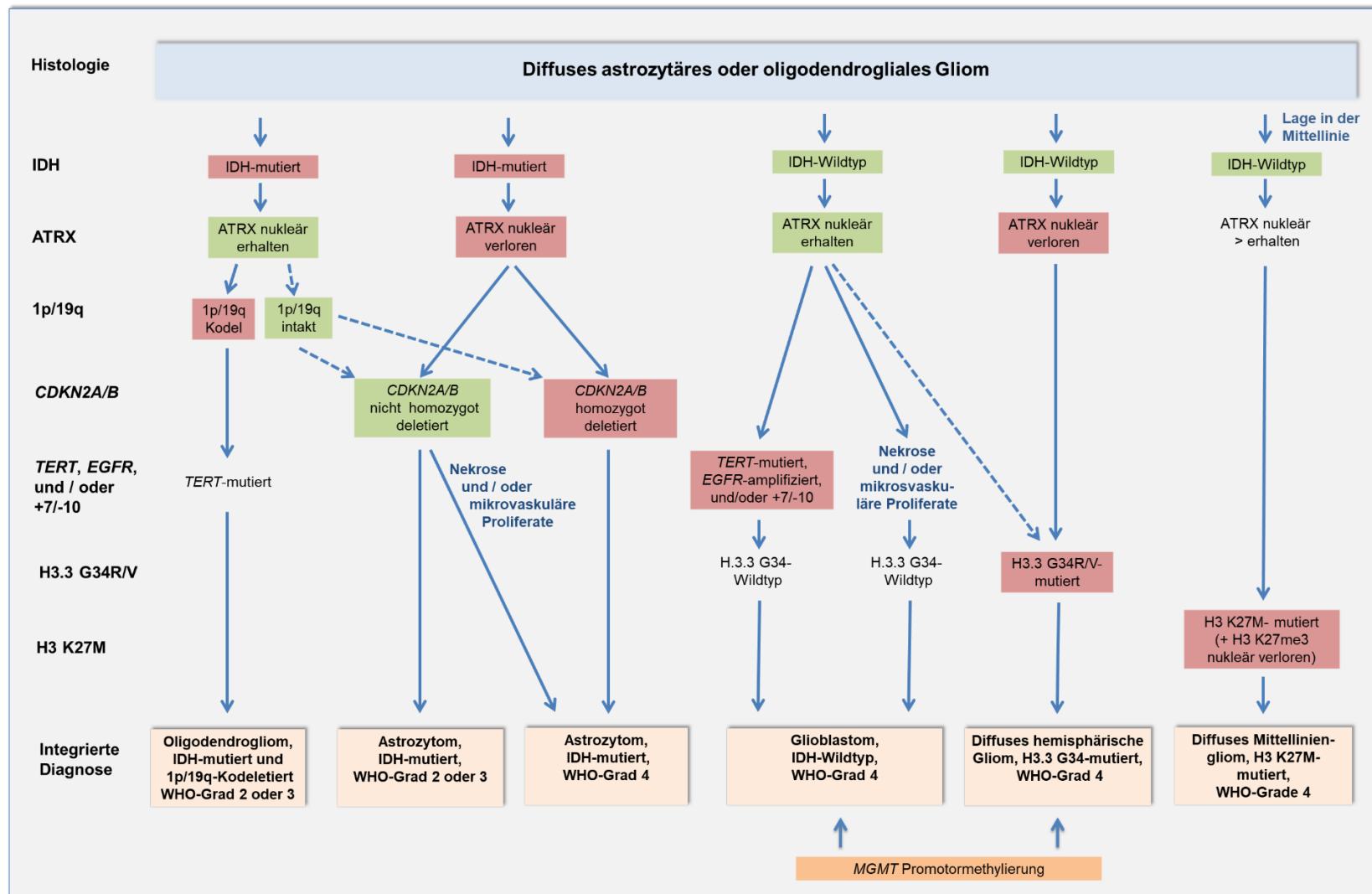


Abbildung 1: Integrierte histomolekulare Klassifikation der häufigsten diffusen astrozytären und oligodendroglialen Gliome im Erwachsenenalter gemäß WHO-Klassifikation 2016 und nachfolgender cIMPACT-NOW-Empfehlungen (adaptiert nach Weller et al. 2020).

Pilozytische Astrozytome (WHO-Grad 1) sind die häufigsten Gliome im Kindesalter, treten aber auch bei jungen Erwachsenen auf. Meist liegen sie im Kleinhirn, seltener im N. opticus („Optikusgliome“), im Großhirn, Hirnstamm oder Rückenmark. Es handelt sich um gut abgegrenzte, oft zystische Tumoren, die in den soliden Anteilen häufig intensiv Kontrastmittel aufnehmen. Molekular finden sich genetische Läsionen ausschließlich im Mitogen-aktivierten Proteinkinase (MAPK)-Signalweg, darunter in 60–80 % der Fälle onkogene KIAA1419-BRAF-Fusionen (Jones 2013, Zhang 2013). Da diese selten bei diffusen astrozytären Tumoren zu finden sind, kann ihre An- oder Abwesenheit die Differenzialdiagnose zwischen pilozytischen und niedriggradigen, diffusen Astrozytomen erleichtern. *Missense*-Mutationen im BRAF-Codon 600 finden sich in einer Subgruppe der pilozytischen Astrozytome und nur ganz selten in diffusen Astrozytomen, sind aber häufiger in pleomorphen Xanthoastrozytomen (ca. 60–70 %) und Gangliogliomen (ca. 20–50 %) nachweisbar (Schindler et al. 2011, Kölsche et al. 2013). Der immunhistochemische oder molekularbiologische Nachweis dieser BRAF-Punktmutationen kann somit differenzialdiagnostisch ebenfalls hilfreich sein und möglicherweise auch als prädiktiver Marker für eine gezielte pharmakologische Therapie mit BRAF- und MEK-Inhibitoren fungieren.

Missense-Mutationen im Codon 132 des Isozitatdehydrogenase 1 (IDH1)-Gens oder im Codon 172 des IDH2-Gens sind das namensgebende molekulare Merkmal von IDH-mutierten Astrozytomen (Louis et al. 2016, Brat et al. 2020). In mehr als 90 % der IDH-mutierten Gliome liegt eine IDH1-R132H-Mutation vor, die immunhistochemisch mit einem für diese Mutation spezifischen Antikörper nachgewiesen werden kann (Capper et al. 2009). Immunhistochemisch IDH1-R132H-negative diffuse Gliome, die histologisch dem WHO-Grad 2 oder 3 entsprechen, sowie Glioblastome, die vor dem 55. Lebensjahr auftreten, müssen mittels Sequenzierung auf weniger häufige IDH1- oder IDH2-Mutationen untersucht werden. IDH-mutierte Astrozytome zeigen mehrheitlich eine Mutation im ATRX-Gen bzw. einen immunhistochemisch nachweisbaren Verlust der nuklearen Expression von ATRX sowie Mutationen im Tumorsuppressorgen TP53, während per Definition keine 1p/19q-Kodeletion vorliegt (Louis et al. 2016, 2018). Der Nachweis eines nuklearen ATRX-Verlusts in einem IDH-mutierten Gliom reicht aus, um ein IDH-mutiertes Astrozytom zu diagnostizieren, ohne dass eine 1p/19q-Kodeletionsanalyse erforderlich ist. Im Gegensatz dazu sollte eine erhaltene nukleäre ATRX-Positivität in einem IDH-mutierten Gliom eine Analyse auf 1p/19q-Kodeletion veranlassen, um ein IDH-mutiertes Astrozytom von einem IDH-mutierten und 1p/19q-kodeletierten Oligodendrogliom zu unterscheiden. IDH-mutierte Astrozytome werden in 3 WHO-Grade unterteilt: Astrozytom, IDH-mutiert, WHO-Grad 2; Astrozytom, IDH-mutiert, WHO-Grad 3 (anstelle des anaplastischen Astrozytoms, IDH-mutiert, WHO-Grad III); und Astrozytom, IDH-mutiert, WHO-Grad 4 (anstelle des Glioblastoms, IDH-mutiert, WHO-Grad IV) (Brat et al. 2020). Der Begriff „Glioblastom“ wird für IDH-mutierte astrozytäre Gliome des WHO-Grads 4 nicht mehr verwendet, um zu verdeutlichen, dass sich diese Tumoren biologisch und klinisch von den Glioblastomen, IDH-Wildtyp, unterscheiden, obwohl ihr histologisches Erscheinungsbild ähnlich ist (Brat et al. 2020). Zusätzlich zu den etablierten histologischen Merkmalen, d.h., dem Vorhandensein von Nekrosen und/oder mikrovaskulären Proliferaten, wird eine homozygote CDKN2A/B-Deletion als molekularer Marker für den WHO-Grad 4 bei IDH-mutierten Astrozytomen angesehen (Brat et al. 2020), da diese Veränderung unabhängig von histologischen Merkmalen prognostisch ungünstig ist (Shirahata et al. 2018). Die erstmalig für IDH-mutierte Astrozytome publizierte Verwendung von arabischen anstelle von römischen Zahlen für die

WHO-Grade wird aktuell von cIMPACT-NOW auch für andere ZNS-Tumoren empfohlen (Louis et al. 2020) und wird absehbar auch in der anstehenden neuen WHO-Klassifikation 2021 beibehalten.

Oligodendrogliome sind definiert als IDH-mutierte Gliome mit 1p/19q-Kodeletion (Louis et al. 2016). Sie werden, basierend auf dem Vorhandensein oder Fehlen histologischer Merkmale der Anaplasie, in Tumoren des WHO-Grads 2 oder des WHO-Grads 3 unterteilt. Molekulare Marker für die Gradierung von Oligodendrogliomen wurden bislang nicht etabliert. Ähnlich wie bei den IDH-mutierten Astrozytomen ist eine homozygote Deletion von CDKN2A mit einem kürzeren Überleben assoziiert (Appay et al. 2019). Oligoastrozytome weisen keine charakteristischen genetischen Profile auf und werden nicht mehr als eigenständige Entität angesehen. In retrospektiven Untersuchungen und in den klinischen Studien RTOG-Studie 9402, EORTC-Studie 26951 und NOA-04 war eine 1p/19q-Kodeletion bei Patienten mit anaplastischen Oligodendrogliomen und anaplastischen Oligoastrozytomen mit längerer progressionsfreier und gesamter Überlebenszeit assoziiert (Cairncross et al. 1998, 2006, Van den Bent et al. 2006, Wick et al. 2009a, 2016).

Die Gliomatosis cerebri lässt sich bisher nicht anhand histologischer oder molekularer Parameter am Gewebe definieren und stellt daher keine eigenständige Diagnose in der aktuellen WHO-Klassifikation dar. Wegen der Bedeutung des Gliomatosis-Musters, d. h. eines ausgedehnten Befalls mit 3 oder mehr Hirnlappen oder Arealen, für Therapie (makroskopische Komplettresektionen nicht möglich, Strahlentherapie problematisch) und Prognose ist sie klinisch dennoch relevant.

Das insgesamt häufigste Gliom ist das Glioblastom, IDH-Wildtyp, WHO-Grad 4 (Louis et al. 2016). Diese Tumoren entsprechen diffusen astrozytären Gliomen ohne IDH- oder Histon-H3-Mutationen, aber typischerweise mit histologischen Merkmalen der Anaplasie in Form von pathologischen Gefäßproliferaten und/oder Nekrosen. Diffuse Astrozytome, IDH- und Histon-H3-Wildtyp ohne mikrovaskuläre Proliferate oder Nekrosen müssen auf Glioblastom-assoziierte genetische Veränderungen untersucht werden, insbesondere auf eine Amplifikation des epidermalen Wachstumsfaktorrezeptorgens (*EGFR*), Promotormutationen des Telomerase-Reverse-Transkriptase (*TERT*)-Gens und/oder einen Gewinn von Chromosom 7, kombiniert mit einem Verlust des Chromosoms 10 (+7/-10) (Brat et al. 2018). Wenn eine oder mehrere dieser Veränderungen festgestellt werden, werden diese Tumoren auch ohne histologischen Nachweis von mikrovaskulären Proliferaten und Nekrosen als Glioblastom, IDH-Wildtyp, WHO-Grad 4, eingestuft (Louis et al. 2020, Tesileanu et al. 2020). Die Therapie bei Patienten mit dieser neuen Subgruppe der Glioblastome ist durch Studien noch nicht gut abgesichert, es besteht nach den Daten der CATNON-Studie insbesondere Unsicherheit bzgl. des Nutzens der alkylierenden Chemotherapie mit Temozolomid und des prädiktiven Wertes der MGMT-Promotormethylierung für diese (van den Bent, in press). Derzeit erscheint dennoch eine Therapie analog der Glioblastome mit den definierenden histologischen Merkmalen empfehlenswert. Diffuse IDH-Wildtyp-Gliome ohne diese Glioblastom-assoziierten Veränderungen sollten weitergehenden molekularen Analysen zugeführt werden, sodass sie, z. B. basierend auf DNA-Mutations- oder Methylierungsprofilen, eindeutig klassifiziert werden können. Bei Kindern und jungen Erwachsenen sind insbesondere pädiatrische diffuse Gliome mit Veränderungen der Gene *BRAF*, *FGFR1/2* oder *MYB/MYBL* abzugrenzen, die in der Regel mit einem indolenten klinischen Verlauf auch ohne postoperative Therapie assoziiert sind (Ellison et al. 2019).

Das diffuse Mittelliniengliom, H3 K27M-mutiert, WHO-Grad 4, ist als ein diffuses Gliom definiert, das sich in Mittellinienstrukturen wie Thalamus, Pons, Hirnstamm und Rückenmark befindet und eine Lysin-Methionin-Mutation im Codon 27 des Histons H3.3, das durch das H3F3A-Gen kodiert wird, oder des Histons H3.1, das durch die HIST1H3B/C-Gene kodiert wird, aufweist (Louis et al. 2016, 2018). Diffuse Mittelliniengliome mit H3 K27M-Mutation zeigen typischerweise eine nukleäre Immunopositivität für H3 K27M in Kombination mit einem Verlust der Kernfärbung für trimethyliertes Histon H3 K27 (H3 K27me₃), die zusammen als immunhistochemische Marker dienen. Das diffuse hemisphärische Gliom, H3.3 G34-mutiert, WHO-Grad 4, wurde als neue Entität vorgeschlagen, die durch *Missense*-Mutationen im Codon 34 des Histons H3.3 gekennzeichnet ist (Sturm et al. 2012, Louis et al. 2020). Diese Tumoren wurden in der WHO-Klassifikation 2016 noch in der Gruppe der Glioblastome, IDH-Wildtyp, geführt.

Tabelle 2 fasst die gegenwärtigen glialen Tumorentitäten, basierend auf der WHO-Klassifikation 2016 und den cIMPACT-NOW-Empfehlungen, zusammen. Neben den oben beschriebenen Gliomen finden sich hier zusätzlich sowohl etablierte Entitäten, darunter pleomorphe Xanthoastrozytome, subependymale Riesenzellastrozytome, chordoide Gliome, Astroblastome und angiozentrische Gliome, als auch neue Entitäten wie das hochgradige Astrozytom mit piloiden Merkmalen (Reinhardt et al. 2018), dessen eindeutige Klassifikation nur durch Bestimmung des charakteristischen DNA-Methylierungsprofils möglich ist, und die diffusen Gliome mit BRAF-, FGFR1/2- oder MYB/MYBL-Alterationen, deren Diagnostik ebenfalls umfassender molekularer Untersuchungen bedarf (Ellison et al. 2019). Weitere seltene, insbesondere pädiatrische Gliomarten werden zudem aktuell hinsichtlich einer Aufnahme in die anstehende neue WHO-Klassifikation 2021 diskutiert.

In der WHO-Klassifikation 2016 wurden Ependymome mit RELA/C11orf95-Fusion als eine eigenständige Entität als Ependymome, RELA-Fusion-positiv, eingeführt (Louis et al. 2016). Gemäß aktueller cIMPACT-NOW-Empfehlung (Ellison et al. 2020) sollen diese Tumoren in Zukunft als Ependymome, C11orf95-Fusion-positiv, bezeichnet werden, da das Gen C11orf95 als relevanterer Treiber des Tumorwachstums angesehen wird. Eine homozygote CDKN2A-Deletion ist in diesen Tumoren ein unabhängiger Marker für einen prognostisch ungünstigeren Verlauf (Jünger et al. 2020). Des Weiteren wurden neue, molekular definierte ependymale Tumorentitäten eingeführt, darunter supratentorielle Ependymome mit YAP1-Fusion, die hauptsächlich bei kleinen Kindern auftreten (Ghasemi et al. 2019), sowie spinale Ependymome mit MYCN-Amplifikation, die sich meist bei jüngeren Erwachsenen manifestieren und einen aggressiven klinischen Verlauf zeigen (Swanson et al. 2019, Ghasemi et al. 2019). Die Ependymome der hinteren Schädelgrube werden in Posterior Fossa Typ A (PFA)- und Typ B (PFB)-Ependymome unterteilt (Ellison et al. 2020). Hinsichtlich der Gradierung ependymaler Tumoren wird für die molekular definierten supratentoriellen Tumorentitäten keine definitive Zuordnung eines WHO-Grads empfohlen. Für rein histologisch klassifizierte Ependymome soll dagegen die Unterscheidung in WHO-Grad 2 oder 3 beibehalten werden (Ellison et al. 2020). Subependymome werden weiterhin in den WHO-Grad 1 eingeordnet, während myxopapilläre Ependymome dem WHO-Grad 2 entsprechen (Ellison et al. 2020).

Tabelle 2. Übersicht über die in dieser Leitlinie adressierten Gliomentitäten, basierend auf der WHO-Klassifikation 2016 (Louis et al. 2016) und den aktuellen Empfehlungen des cIMPACT-NOW-Konsortiums (Brat et al. 2018, 2020, Ellison et al. 2019, 2020, Louis et al. 2018, 2020)

Tumortyp	WHO-Grad
Astrozytom, IDH-mutiert	2, 3 oder 4
Oligodendrogliom, IDH-mutiert und 1p/19q-kodeletiert	2 oder 3
Glioblastom, IDH-Wildtyp	4
Hemisphärisches diffuses Gliom, H3.3 G34-mutiert	4
Diffuses Mittelliniengliom, H3 K27M-mutiert	4
Diffuse Gliome, BRAF-, FGFR1- oder MYB/MYBL1-alteriert	(1 oder 2)
Angiozentrisches Gliom	1
Pilozytisches Astrozytom	1
Hochgradiges Astrozytom mit piloiden Merkmalen	-
Pleomorphes Xanthoastrozytom	2 oder
Subependymale Riesenzellastrozytom	1
Astroblastom, MN1-alteriert	-
Supratentorielles Ependymom, C11orf95-Fusion-positiv	-
Supratentorielles Ependymom, YAP1-Fusion-positiv	-
Supratentorielles Ependymom	2 oder 3
Posterior-Fossa-Ependymom Typ A (PFA)	-
Posterior-Fossa-Ependymom Typ B (PFA)	-
Posterior-Fossa-Ependymom	2 oder 3
Spinales Ependymom, MYCN-amplifiziert	-
Spinales Ependymom	2 oder 3
Myxopapilläres Ependymom	2
Subependymom	1

Tabelle 3 zeigt eine Übersicht über die wichtigsten molekularen Biomarker, die zur Diagnostik der häufigsten Typen diffuser Gliome bei Erwachsenen von zentraler Bedeutung sind. Diese sind: IDH-Mutation, 1p/19q-Kodeletion, H3 K27M-Mutation, H3.3 G34R/V-Mutation, TERT-Promotormutation, EGFR-Amplifikation, +7/–10-Genotyp und homozygote Deletion von CDKN2A/B. Zusätzlich ist die MGMT-Promotormethylierung als prädiktiver Marker insbesondere beim Glioblastom, IDH-Wildtyp, aufgeführt.

Tabelle 3. Molekulare Marker für die Klassifikation der häufigsten diffusen Gliome im Erwachsenenalter

Molekulare Marker	Biologische Funktion der Veränderung	Diagnostische Rolle
IDH1-R132- oder IDH2-R172-Mutation	Generierung des Onkometaboliten-2-Hydroxyglutarat, erhöhte DNA-Methylierung (CpG Insel-Methylierungsphänotyp, CIMP)	Diagnostischer Marker für IDH-mutierte Gliome
1p/19q-Kodeletion	Vermutlich biallelische Inaktivierung mutmaßlicher Tumorsuppressorgene auf 1p (z. B. <i>FUBP1</i>) und 19q (z. B. <i>CIC</i>)	In IDH-mutierten Gliomen diagnostisch für Oligodendrogliome, IDH-mutiert und 1p/19q-kodeletiert
ATRX-Mutation/Verlust der nukleären ATRX-Expression	Proliferation, Förderung der zellulären Langlebigkeit durch alternative Verlängerung von Telomeren	In IDH-mutierten Gliomen diagnostisch für IDH-mutierte Astrozytome
H3 K27M-Mutation	Histonmutation, die die epigenetische Regulation der Genexpression beeinflusst	Diagnostischer Marker für diffuse Mittelliniengliome, H3 K27M-mutiert
H3.3 G34R/V-Mutation	Histonmutation, die die epigenetische Regulation der Genexpression beeinflusst	Diagnostischer Marker für diffuse hemisphärische Gliome, H3.3 G34-mutiert
MGMT-Promotormethylierung	Verminderte DNA-Reparatur	Prädiktiver Marker für das Ansprechen auf alkylierende Chemotherapie, insbesondere beim Glioblastom, IDH-Wildtyp
CDKN2A/B homozygote Deletion	Inaktiviert Rb1- und p53-Signalwege durch biallelische Deletion der Gene für p16 ^{INK4a} , p14 ^{ARF} und p15 ^{INK4b}	Diagnostischer Marker für WHO-Grad 4 bei IDH-mutierten Astrozytomen
EGFR-Amplifikation	Proliferation, Invasion, Resistenz gegen Apoptose-Induktion durch aberrante Aktivierung des Rezeptortyrosinkinase-Signalwegs	Diagnostischer Marker für ein Glioblastom, IDH-Wildtyp, diagnostischer Marker für WHO-Grad 4 bei IDH-mutierten Astrozytomen
TERT-Promotormutation	Erhöhung der TERT-Expression, Stabilisierung von Telomeren, Verhinderung der Seneszenz und Förderung der Proliferation	Diagnostischer Marker für ein Glioblastom, IDH-Wildtyp, diagnostischer Marker für WHO-Grad 4 bei IDH-mutierten Astrozytomen
+7/–10-Genotyp	Aktivierung/erhöhte Expression von tumorfördernden Genen auf Chr. 7 und Inaktivierung/verminderte Expression von tumorsupprimierenden Genen auf Chr. 10 (z. B. <i>PTEN</i>)	Diagnostischer Marker für ein Glioblastom, IDH-Wildtyp, diagnostischer Marker für WHO-Grad 4 bei IDH-mutierten Astrozytomen

Abkürzungen: ATRX, *alpha-thalassemia/mental retardation syndrome, X-linked*; CIC, Capicua; IDH, Isozitatdehydrogenase; EGFR, Epidermaler Wachstumsfaktorrezeptor; FUBP1, *far upstream binding protein 1*; MGMT, O6-Methylguanin-DNA-Methyltransferase; PTEN, *phosphatase deleted on chromosome 10*; TERT, Telomerase Reverse Transkriptase

Tabelle 4 gibt einen Überblick über weitere molekulare Marker für die Diagnostik von umschriebenen wachsenden Astrozytomen, sonstigen Gliomen und ependymalen Tumoren.

Tabelle 4. Molekulare Marker für die Klassifikation von umschrieben wachsenden Astrozytomen, sonstigen Gliomen und Ependymomen

Molekulare Marker	Biologische Funktion der Veränderung	Diagnostische Rolle
KIAA1549/BRAF-Fusion	Aberrante Aktivierung des MAPK-Signalwegs	Häufigste genetische Veränderung in pilozytischen Astrozytomen, seltener in anderen niedriggradigen pädiatrischen Gliomen, in hochgradigen Astrozytomen mit piloiden Merkmalen oder in diffusen leptomeningealen glioneuronalen Tumoren
BRAF-V600-Mutation	Aberrante Aktivierung des MAPK-Signalwegs	Häufigste genetische Veränderung in pleomorphen Xanthoastrozytomen, zusätzlich in geringerer Frequenz in Gangliogliomen sowie in Subgruppen der pilozytischen Astrozytome, hochgradigen Astrozytomen mit piloiden Merkmalen, diffusen niedriggradigen Gliomen mit MAPK-Signalweg-Aktivierung und (epitheloiden) Glioblastomen nachweisbar; möglicherweise prädiktiver Marker für Therapie mit BRAF- und MEK-Inhibitoren
ATRX-Mutation/Verlust der nukleären ATRX-Expression	Proliferation, Förderung der zellulären Langlebigkeit durch alternative Verlängerung von Telomeren	Häufig in hochgradigen Astrozytomen mit piloiden Merkmalen
CDKN2A/B homozygote Deletion	Inaktiviert Rb1 und p53 Signalwege durch biallelische Deletion von p16 ^{INK4a} , p14 ^{ARF} und p15 ^{INK4b}	Häufig in pleomorphen Xanthoastrozytomen und hochgradigen Astrozytomen mit piloiden Merkmalen, prognostisch in supratentoriellen Ependymomen, C11orf95-Fusion-positiv
MYB/QKI-Fusion	Überexpression von MYB, Förderung der Proliferation	Typische Veränderung in angiozentrischen Gliomen
MYB/MYBL1-Alteration	Überexpression von MYB bzw. MYBL1, Förderung der Proliferation	Diagnostischer Marker für diffuse Astrozytome mit MYB/MYBL1-Alteration
FGFR1-Alteration	Aberrante Aktivierung des MAPK-Signalwegs	Diagnostischer Marker für eine molekulare Subgruppe niedriggradiger diffuser Gliome mit MAPK-Signalweg-Alteration
TSC1/TSC2-Mutation	Aberrante Aktivierung des mTOR-Signalweges	Charakteristisch für subependymale Riesenzellastrozytome und Tuberöse Sklerose
PRKCA-D463H-Mutation	Aberrante Aktivierung von Proteinkinase C und Aktivierung des MAPK-Signalweges	Charakteristische Mutation für chordoide Gliome
MN1-Fusion	Veränderte transkriptionelle Regulation durch MN1-Alteration	Charakteristische Veränderung in Astroblastomen, MN1-alteriert (am häufigsten MN1-BEND2-Fusionen)
C11orf95-Fusion	Aberrante Expression von C11orf95 und des häufigsten Fusionspartners RELA	Diagnostischer Marker für supratentorielle Ependymome, C11orf95-Fusion-positiv
YAP1-Fusion	Aberrante Expression von YAP1 und des häufigsten Fusionspartners MAMLD1,	Diagnostischer Marker für supratentorielle Ependymome, YAP1-Fusion-positiv

Molekulare Marker	Biologische Funktion der Veränderung	Diagnostische Rolle
MYCN-Amplifikation	Überexpression des Onkoproteins MYCN, Steigerung der Proliferation	Diagnostischer Marker für spinale Ependymome, MYCN-amplifiziert
Verlust der nukleären Expression von H3 K27me3	Epigenetische DNA-Modifikation mit veränderter Genexpression	Diagnostischer Marker für Posterior Fossa (hintere Schädelgrube) Ependymome Typ A (PFA) sowie für diffuse Mittelliniengliome, H3 K27M-mutiert

Die Methylierung des O6-Methylguanin-DNA-Methyltransferase (MGMT)-Promotors hat keine wesentliche Bedeutung für die Klassifikation von Gliomen, kann jedoch die Behandlungsentscheidungen hinsichtlich der Verwendung einer Chemotherapie mit DNA-Alkylanzien insbesondere bei Glioblastomen, IDH-Wildtyp, aber auch bei selteneren malignen Gliomen leiten (Wick et al. 2013). Der MGMT-Promotormethylierungsstatus sollte molekular, z. B. durch methylierungsspezifische PCR, Pyrosequenzierung oder DNA-Methylierungsarrays (STP-27) (Bady et al. 2016) bestimmt werden. Die Immunzytochemie ist keine adäquate Methode zur Bestimmung des MGMT-Status (Preusser et al. 2008).

Die *Next-generation*-Gen-Panel-Sequenzierung kann alle oder die meisten diagnostisch relevanten genetischen und chromosomalen Aberrationen in einem einzigen Assay abdecken (Sahm et al. 2016 Zacher et al. 2017). Darüber hinaus hat sich die Array-basierte DNA-Methylierungsprofilierung als leistungsstarke neuartige diagnostische Methode herausgestellt, die unabhängig von der Histologie Diagnosen unterstützt und molekulare Informationen liefert (Capper et al. 2018). Auf RNA-Sequenzierung basierende Ansätze sind weiterhin vielversprechend zum Nachweis diagnostischer und prädiktiver Genfusionen, die in seltenen Gliomentitäten und Untergruppen häufiger Gliome, darunter hauptsächlich Glioblastome, IDH-Wildtyp, gefunden werden (Ferguson et al. 2018, Stichel et al. 2019). Insgesamt sollten molekulardiagnostische Algorithmen zur Klassifikation von Gliomen (**Abbildung 1**) standardisiert werden und nicht zu Verzögerungen des Beginns der Strahlentherapie oder der tumorspezifischen Pharmakotherapie führen.

4 Therapie

4.1 Allgemeine Empfehlungen zur Gliomtherapie

4.1.1 Operative Therapie

Während stereotaktische Eingriffe im Wesentlichen diagnostischen Zwecken dienen, werden offene Operationen – in Abhängigkeit vom Alter des Patienten sowie der Artdiagnose und Lokalisation des Tumors – auch mit therapeutischer Intention durchgeführt (s. u.). Der stereotaktischen Biopsie wird bei ungünstig lokalisierten Läsionen, bei multiplen Läsionen, die Metastasen entsprechen könnten,

und Patienten in schlechtem Allgemeinzustand, oftmals in Verbindung mit höherem Lebensalter und Komorbidität, der Vorzug gegenüber der offenen Operation gegeben.

Bei Verdacht auf ein supratentorielles Gliom und interdisziplinär beratener Indikation zur offenen Operation sollte möglichst eine Tumorsektion zur Reduktion der Tumormasse, Entlastung des Hirndrucks und zur Wiederherstellung einer ungestörten neurologischen Funktion erfolgen (**Tabelle 5**). Bei der offenen Operation und Resektion ist die Berücksichtigung eines für die Funktionserhaltung günstigen Zugangswegs besonders wichtig. Im Interesse der Funktionserhaltung sind mikrochirurgische Operationstechniken erforderlich. In funktionell wichtigen Arealen ist ein Monitoring der jeweiligen Hirnfunktion zu empfehlen, z. B. durch motorisch evozierte Potenziale, somatosensorisch evozierte Potenziale oder Mapping und Monitoring in Lokalanästhesie.

Tabelle 5. Optionen für die Primär- und Rezidivtherapie der Gliome¹

Tumor	Primärtherapie	Rezidivtherapie
Pilozytische Astrozytome		
Pilozytisches Astrozytom, WHO-Grad 1	Resektion	Resektion und/oder Strahlentherapie oder Studie
Hochgradiges Astrozytom mit piloiden Merkmalen	Wenn möglich, Resektion und Strahlentherapie (Chemostrahlentherapie)	
Histologisch definierte Ependymome		
Subependymom, WHO-Grad 1	Alleinige Resektion	
Ependymom, intrakraniell, WHO-Grad 2	Wenn möglich, Resektion (oder Biopsie) Nach Resektion, ohne ZNS-Dissemination fokale Strahlentherapie oder Beobachtung Nach inkompletter Resektion fokale Strahlentherapie Bei ZNS-Dissemination ggf. Neuroachsen-Strahlentherapie	Beobachtung, fokale oder kraniospinale Radiotherapie in Abhängigkeit von ZNS-Ausbreitung und WHO-Grad
Ependymom, intrakraniell, WHO-Grad 3	Wenn möglich, Resektion (oder Biopsie) Ohne ZNS-Dissemination fokale Strahlentherapie Bei ZNS-Dissemination Neuroachsen-Strahlentherapie	
Myxopapilläres Ependymom, WHO-Grad 2	Resektion, Beobachtung Inkomplette Resektion, fokale Strahlentherapie Bei ZNS-Dissemination ggf. Neuroachsen-Strahlentherapie	
Ependymom, spinal, WHO-Grad 2	Resektion, Beobachtung Inkomplette Resektion, (Beobachtung), fokale Strahlentherapie Bei ZNS-Dissemination Neuroachsen-Strahlentherapie	
Ependymom, spinal, WHO-Grad 3	Resektion (Biopsie), fokale Radiotherapie Resektion (Biopsie), bei ZNS-Dissemination Neuroachsen-Strahlentherapie	

Tumor	Primärtherapie	Rezidivtherapie
Molekular definierte Ependymome		
Molekular definiertes intrakranielles Ependymom	Wenn möglich, Resektion (oder Biopsie) PFA: gemäß pädiatrischer Protokolle PFB: ohne ZNS-Dissemination i. d. R. fokale Strahlentherapie Bei ZNS-Dissemination Neuroachsen-Strahlentherapie	
C11orf95-Fusion-positives Ependymom	Resektion und (fokale) Bestrahlung	
YAP1-positives Ependymom	Resektion und weitere Therapie gemäß pädiatrischer Protokolle	
Spinales Ependymom, MYCN-amplifiziert	Resektion (Biopsie), fokale Radiotherapie Resektion (Biopsie), ZNS-Dissemination, Neuroachsen-Strahlentherapie	
Diffuse Gliome		
Astrozytom, IDH-mutiert, WHO-Grad 2	Resektion oder Biopsie und Verlaufsbeobachtung <i>oder</i> Resektion oder Biopsie und Chemoradiotherapie mit PCV (oder Temozolomid) <i>oder</i> Studie	Resektion und Studie oder Systemtherapie und/oder Strahlentherapie
Oligodendrogliom, IDH-mutiert und 1p/19q-kodeletiert, WHO-Grad 2	Resektion oder Biopsie und Verlaufsbeobachtung <i>oder</i> Resektion oder Biopsie und Chemoradiotherapie mit PCV (oder Temozolomid) <i>oder</i> Studie	Resektion und Studie oder Systemtherapie und/oder Strahlentherapie
Astrozytom, IDH-mutiert, WHO-Grad 3	Resektion oder Biopsie <i>und</i> Strahlentherapie und Temozolomiderhaltungstherapie bis 12 Zyklen (van den Bent et al. 2019) Die Notwendigkeit einer begleitenden Temozolomidtherapie wird durch die aktuellen Daten (noch) nicht belegt (van den Bent et al. 2021)	Resektion und Systemtherapie und/oder Strahlentherapie
Oligodendrogliom IDH-mutiert und 1p/19q-kodeletiert, WHO-Grad 3	Resektion oder Biopsie und Chemotherapie mit PCV vor oder nach Strahlentherapie	Resektion und Systemtherapie und/oder Strahlentherapie
Astrozytom, IDH-mutiert, WHO-Grad 4	Resektion oder Biopsie <i>und</i> Strahlentherapie (oder kombinierte Chemoradiotherapie mit Temozolomid) und Temozolomiderhaltungstherapie bis 12 Zyklen	Resektion und Systemtherapie und/oder Strahlentherapie
Glioblastom, IDH-Wildtyp, WHO-Grad 4 oder Diffuses hemisphärisches Gliom, H3.3 G34-mutiert, WHO-Grad 4	Resektion oder Biopsie und Chemoradiotherapie mit Temozolomid und 6 Zyklen Temozolomiderhaltungstherapie (und ggf. TTF), bei älteren, vulnerableren Patienten ggf. hypofraktionierte Chemoradiotherapie und 12 Zyklen Temozolomiderhaltungstherapie oder ggf. Radio- oder Chemotherapie nach MGMT-Status	Resektion und Systemtherapie und/oder Strahlentherapie

Tumor	Primärtherapie	Rezidivtherapie
Diffuses Mittelliniengliom, H3 K27M-mutiert, WHO-Grad 4	Resektion oder Biopsie und Radiotherapie (ggf. Chemotherapie) und Studie	Systemtherapie
Diffuses Gliom, BRAF-, FGFR1/2- oder MYB/MYBL1-alteriert	Resektion oder Biopsie und (Beobachtung), Radiotherapie (ggf. Chemotherapie) und Studie	Resektion und ggf. molekular orientierte Systemtherapie

¹siehe auch Erläuterungen im Text

Für die intraoperative Tumorlokalisierung können Neuronavigation, Ultraschalldiagnostik, MRT und fluoreszenzgestützte Verfahren nützlich sein. Lediglich für die fluoreszenzgestützte Resektion mit 5-Aminolävulinsäure (5-ALA) und die intraoperative Kernspintomographie existieren randomisierte Daten, die eine Verbesserung der Resektionsergebnisse durch diese Techniken nahelegen (Stummer et al. 2006, Senft et al. 2011). Die Prävention neuer neurologischer Defizite hat bei den Gliomen, die nicht kurativ resezierbar sind, höhere Priorität als die Radikalität der Operation. Eine Metaanalyse zeigt, dass die Verwendung von intraoperativen neurophysiologischen Stimulations- und Überwachungsverfahren, z. B. für Sprache und/oder Motorik, Resektionsergebnisse verbessert und das Risiko neurologischer Defizite bei der Operation diffuser Gliome verringert (De Witt Hamer et al. 2012). Die wesentliche Einschränkung der operativen Therapie ist darin begründet, dass Gliome das angrenzende Hirngewebe diffus und deutlich über den makroskopisch erkennbaren Tumor hinaus infiltrieren (Osswald et al. 2015, Sahm et al. 2016b), was die Radikalität der Operation unter funktionellen Aspekten limitiert.

Zur Bestimmung und Dokumentation des Ergebnisses der operativen Resektion sowie zum Nachweis möglicher postoperativer Frühkomplikationen ist innerhalb der ersten 24–48 Stunden eine postoperative MRT ohne und mit Kontrastmittel sowie mit diffusionsgewichteten Sequenzen zur Bestimmung des Ausmaßes der Resektion sowie zum Nachweis perioperativer Ischämien anzustreben (Vogelbaum et al. 2012, Bette et al. 2016). Wenn gegen die MRT Kontraindikationen vorliegen, sollte zumindest eine CT ohne und mit Kontrastmittel erfolgen.

4.1.2 Strahlentherapie

Die meisten Gliome wachsen primär unifokal. Die lokale Kontrolle des Tumorwachstums hat deshalb besondere Relevanz. Die Strahlentherapie verlängert, insbesondere bei geringer Resttumormasse, die Überlebenszeit der Patienten bei guter Lebensqualität. Indikation und Durchführung der Strahlentherapie richten sich nach der Tumorphistologie, der histologischen Gradierung (WHO-Klassifikation) und nach Prognoseparametern wie Alter, Karnofsky-Index und Radikalität der Operation (McGirt et al. 2009, Stummer et al. 2010). Nach der Operation sollte die Strahlentherapie innerhalb von 3–5 Wochen beginnen. Die standardmäßige fokale Strahlentherapie wird mit 50–60 Gy in täglichen Fraktionen von 1,8–2 Gy verabreicht. Eine hypofraktionierte Strahlentherapie mit höheren Fraktionsgrößen und einer niedrigeren Gesamtdosis, z. B. bis 15 × 2,67 Gy, kann bei älteren Patienten mit schlechter Prognose nach klinischer Evaluation eingesetzt werden (Roa et al. 2004,

Perry et al. 2017). Strahlenbehandlungen der Neuroachse werden bei Ependymomen eingesetzt, bei denen MR-tomographisch oder durch Liquordiagnostik eine Ausbreitung entlang der Neuroachse nachgewiesen wurde. Darüber hinaus kann bei einer Aussaat eines Glioms entlang der kraniospinalen Achse eine Bestrahlung der Neuroachse sinnvoll sein.

Neuere Methoden der fokussierten Strahlentherapie, z. B. stereotaktische Strahlentherapie, Radiochirurgie, intensitätsmodulierte Radiotherapie (IMRT) oder bildgeführte Strahlentherapie (*image-guided radiotherapy*), erlauben eine Dosisescalation bzw. bessere Normalgewebeschonung gegenüber konventioneller dreidimensionaler Strahlentherapie. Ein Überlebensvorteil bei Einsatz dieser Methoden wurde bisher nicht belegt, jedoch wird aus der Normalgewebsschonung eine Reduktion kurz-, mittel- und langfristiger Nebenwirkungen, vor allem neurokognitiver Nebenwirkungen, postuliert. Die Partikeltherapie (Protonen, Schwerionen) ist durch eine verbesserte Normalgewebsschonung und, im Fall von Schwerionen, durch eine höhere biologische Wirksamkeit charakterisiert. Ein statistisch nachgewiesener Vorteil hinsichtlich unerwünschter Wirkungen, Lokalkontrolle und Überleben ist für beide Ionensorten nicht vorhanden; das Risiko von Strahlennekrosen ist möglicherweise erhöht. Die Behandlung sollte daher im Rahmen von Studien durchgeführt werden.

Die Ganzhirnbestrahlung führt bei umschriebenen Gliomen ohne Liquoraussaat nicht zu einer Verbesserung der Ergebnisse gegenüber einer lokalen konformalen Strahlentherapie der erweiterten Tumorregion und ist daher obsolet. Die Verkleinerung des Bestrahlungsvolumens erhöht die Toleranz gegenüber höheren Strahlendosen, die auf die Tumorregion appliziert werden.

Das Behandlungsvolumen wird mindestens mit einer kontrastmittelverstärkten CT, idealerweise aber mit einem aktuellen (nicht älter als 1 Woche) kontrastmittelverstärkten MRT definiert. In vielen Fällen, insbesondere in der Re-Bestrahlung, kann eine PET-Bildgebung (z. B. Aminosäure-PET) die Zielvolumendefinition verbessern. Der eigentliche Tumorbereich wird als *gross tumor volume* (GTV) definiert. Dieser sollte von einem der Histologie angemessenen Sicherheitssaum (*clinical target volume*, CTV) umgeben sein. Um die mikroskopische Ausbreitung zu berücksichtigen, wird ein Rand von 0,5 cm bis 2,0 cm hinzugefügt, dies jeweils in Abhängigkeit von der Histologie. Somit schließt dieser Bereich das CTV auf den T2w- bzw. FLAIR-MRT-Sequenzen und auch die hyperintensiven Bereiche auf den T2-/FLAIR-MRT-Sequenzen sowie ggf. das Ödem ein. Um die mikroskopische Ausbreitung zu berücksichtigen, wird ein Rand von 0,5 cm bis 2,0 cm hinzugefügt, je nach Histologie. Das CTV schließt neben den T2-/FLAIR-Anomalien ggf. auch das Ödem ein. Bei der Planung werden anatomische Barrieren wie Ventrikel, Tentorium und Falx berücksichtigt. Schließlich wird ein weiterer Sicherheitssaum hinzugefügt, normalerweise 0,3 bis 0,5 cm, um Unsicherheiten bei der Patienteneinrichtung und der Behandlungsabgabe zu berücksichtigen, wodurch sich das *planning target volume* (PTV) ergibt (Niyazi et al. 2016). Die fraktionierte Strahlentherapie sollte 3–5 Wochen nach der Resektion beginnen und an konsekutiven Tagen erfolgen. Therapiepausen > 4 Tage sollen wohl vermieden werden. Organe mit einem höheren Toxizitätsrisiko durch die Strahlentherapie, wie Sehnerven, Netzhaut, Linsen, Hirnstamm, Hypophyse, Cochleae und Hippocampi, sollten hinsichtlich der Dosis begrenzt werden. Während der Bestrahlung ist eine enge Führung der Patienten durch den Radioonkologen wichtig, um die adäquate Supportivtherapie und, bei einer Radiochemotherapie, die Wirkung und ggf. unerwünschten Wirkungen der Chemotherapie, zu überwachen.

Eine Untersuchungsmethode, die bei Hirntumoren malignes vom gesunden Gewebe mit einer höheren Genauigkeit differenzieren kann, um das Zielvolumen besser zu definieren, ist die PET mit den Aminosäure-Tracern ^{11}C -Methionin (MET) oder ^{18}F -Fluoräthyltyrosin (FET). Zahlreiche Studien haben postuliert, dass die Spezifität der MET- und FET-PET für die Markierung der Tumorkonturen und die Differenzierung vom Rezidivtumor versus Strahlennekrose im Vergleich zur MRT höher ist (La Fougere et al. 2011). Die Wertigkeit dieser Methoden in der Therapieplanung und im Monitoring muss jedoch in weiteren Studien evaluiert werden.

Nach einer primären mikrochirurgischen Entfernung eines Glioms kann im gesunden Gewebe eine Schrankenstörung auftreten, die durch die Operation verursacht wird und die sich in der MRT-Bildgebung genauso wie ein Rest-/Rezidivtumor darstellen kann. Die Demarkierung des makroskopischen Tumorgewebes für die Strahlentherapieplanung kann in diesen Situationen schwierig sein. Um eine ischämisch induzierte Schrankenstörung postoperativ von einem frühen Rezidiv zu differenzieren, ist die Anfertigung von diffusionsgewichteten Sequenzen frühpostoperativ von entscheidender Bedeutung.

Besondere Sorgfalt gilt der exakten und reproduzierbaren Lagerung des Patienten über alle Schritte der Planung und Durchführung der Behandlung (z. B. Gesichtsmasken, *Bite-Block*). Die Bestrahlungsplanung erfordert die Durchführung eines Bestrahlungsplanungs-CT in Behandlungsposition, die CT-gestützte Anpassung der Isodosenverteilung an das Zielvolumen und die Übertragung mittels Therapiesimulator. Eine dreidimensionale Dosisanpassung ist anzustreben. Die Dosispezifikation erfolgt entsprechend der *International Commission on Radiological Units* (ICRU) 50/62 unter Angabe der zielvolumenumschließenden Isodose und des Dosismaximums. Zur minimalen Dokumentation gehören eine Dosisverteilung in den 3 Raumebenen, digital konstruierte Radiographien oder Simulationsaufnahmen sowie bildgebende Verfahren zur Reproduzierung der Therapiefelder unter Bestrahlung.

Die Strahlentoleranz des normalen Gehirngewebes hängt unter anderem von der Fraktionierung und der Gesamtdosis ab. Bei konventioneller Fraktionierung (Einzeldosis 1,8–2,0 Gy) steigt die Inzidenz einer Nekrose von 5 % nach 72 Gy auf 10 % nach 90 Gy (Lawrence et al. 2010). Die Toleranzdosis weiterer strahlenempfindlicher Strukturen wie z. B. der Sehnerven und der Augen (Mayo et al. 2010a) sowie des Hirnstamms sind dabei besonders zu berücksichtigen (Mayo et al. 2010b). Eine Erhöhung der Einzeldosis, wie sie bei schlechter Prognose zur Verkürzung der Gesamtbestrahlungszeit bei gleicher biologischer Wirksamkeit sinnvoll sein kann, erfordert eine Reduktion der Gesamtdosis, z. B. auf 40 Gy in 15 Einzelfractionen.

Interstitielle Brachytherapie oder Protonen- oder Schwerionen-Strahlentherapie können Optionen für Patienten mit Tumoren in der Nähe von Risikoorganen oder einer günstigen Prognose sein, um verzögerte Toxizitäten zu vermeiden. Es müssen jedoch noch randomisierte Studien durchgeführt werden (aktuell z. B. NOA-25, GliProPh), die diese Ansätze mit der Standard-Strahlentherapie vergleichen, um Informationen über Verträglichkeit, Sicherheit und Wirksamkeit zu erhalten.

4.1.3 Pharmakotherapie

Die zytotoxische Chemotherapie besitzt in der Gliomtherapie einen sicheren Stellenwert. Sie setzt ein normales Blutbild, eine normale Leber- und Nierenfunktion voraus und ist bei Vorliegen schwerwiegender pulmonaler und kardialer Erkrankungen nur bei einem kontinuierlichen Monitoring dieser Organfunktionen durchführbar. Die Chemotherapie mit Alkylanzien ist für die meisten Patienten mit astrozytären und oligodendroglialen Tumoren zu einem bestimmten Zeitpunkt im Krankheitsverlauf Standard. Vor und während der Behandlung sind regelmäßige Laborwerte für Hämatologie, Leber- und Nierenlabor sowie der Ausschluss schwerer Lungen- oder Herzerkrankungen oder Infektionen erforderlich.

Temozolomid, ein orales DNA-Alkylans, das die Blut-Hirn-Schranke überwindet, ist das wichtigste Medikament bei der Behandlung von Gliomen. Temozolomid hat ein günstiges Sicherheitsprofil mit Myelosuppression, insbesondere Thrombozytopenie, als hauptsächliche dosislimitierende Toxizität. Die Leberfunktion muss ebenfalls regelmäßig überprüft werden. Im Gegensatz zu Temozolomid verursachen Nitrosoharnstoffe wie Lomustin (CCNU), Carmustin (BCNU), Nimustin (ACNU) oder Fotemustin eine verzögerte und kumulative Leukopenie und Thrombozytopenie. Insbesondere eine Thrombozytopenie kann Verzögerungen bei der weiteren Behandlung mit reduzierter Dosis oder sogar das Absetzen und die Berücksichtigung alternativer Behandlungen erforderlich machen. Lungenfibrosen wurden hauptsächlich unter Carmustin beobachtet, sind jedoch bei Lomustin selten. Lomustin wird häufig mit Procarbazin und Vincristin als PCV-Therapie kombiniert; dabei sind jedoch häufig Vincristin-induzierte Polyneuropathien für den Vincristinanteil dosislimitierend (**Tabelle 6**). In die postoperative Höhle implantierte Carmustin-Wafer (Gliadel®) haben bei Patienten mit neu diagnostizierten Gliomen der WHO-Grade 3 oder 4 oder progredienten Glioblastomen (Brem et al. 1995, Westphal et al. 2003) einen geringen Überlebensvorteil gebracht, werden heute nur noch selten eingesetzt. Bevacizumab, ein Antikörper gegen den vaskulären endothelialen Wachstumsfaktor, ist in den USA, Kanada, der Schweiz und mehreren anderen Ländern außerhalb der Europäischen Union für wiederkehrende Glioblastome zugelassen. Es wurde jedoch kein Überlebensvorteil durch seine Verwendung nachgewiesen. Gliompatienten, die sich einer systemischen Therapie unterziehen, sollten eine Dokumentation der Behandlung per Chemotherapiepass mit Laborergebnissen und Informationen zu Komplikationen und Kontraindikationen sowie besonderen Vorkommnissen mit sich führen. Klinische Zentren, die Gliompatienten behandeln, sollten Anweisungen für die standardisierte Anwendung der Chemotherapie sowie Standardarbeitsanweisungen für den Umgang mit Nebenwirkungen und Komplikationen aus der Behandlung erstellen.

Aufgrund der limitierten Wirksamkeit von Chemotherapien sollten Patienten, wann immer möglich, auf die Verfügbarkeit von Studien aufmerksam gemacht werden.

Tabelle 6. Chemotherapieprotokolle in der Gliombehandlung

Protokoll	Dosierung
Temozolomid	Temozolomid 150–200 mg/m ² KOF D1–D5 p. o. x 4 Wochen
CCNU	Verschiedene Schemata, z. B. D1 p. o. CCNU oral 110 mg/m ² KOF x 6 Wochen
PCV	Procarbazin 60 mg/m ² p. o. KOF D8–D21 CCNU 110 mg/m ² KOF p. o. D1 Vincristin 1,4 mg/m ² KOF i. v. (maximal 2 mg) D8+D29 x (6–)8 Wochen

4.1.4 Andere Therapieformen

Neuere Ansätze der Gliomtherapie, wie zum Beispiel die apparativ-interventionelle Therapie mit alternierenden elektrischen Feldern (Novo-TTF) können Patienten mit neu diagnostiziertem Glioblastom in der Phase nach Abschluss der kombinierten Radiochemotherapie bei paralleler Erhaltungstherapie mit Temozolomid angeboten werden. Die Therapie hat in dieser Indikation in einer großen randomisierten Studie gegenüber einer alleinigen Standardtherapie eine Verbesserung des progressionsfreien und des Gesamtüberlebens erzielt. Die Nutzung über die Progression hinaus ist ebenso wie der Einsatz im Rezidiv nicht durch Daten gesichert. Eine prinzipielle Kostenübernahme durch die Versicherungen wurde in einer Entscheidung des Gemeinsamen Bundesausschusses 03/2020 empfohlen.

4.1.5 Überwachung und Nachverfolgung

Neben der klinischen Untersuchung ist die MRT in Intervallen von 3–6 Monaten die diagnostische Standardmethode für die Bewertung des Krankheitsverlaufs oder des Ansprechens auf die Behandlung unter Verwendung der Kriterien der Bewertung des Ansprechverhaltens in der Neuroonkologie (*Response Assessment in Neuro-Oncology*, RANO). Empfehlungen für Zeitintervalle finden sich bei den einzelnen Tumorentitäten. Je nach Histologie und molekularem Befund sind aber auch längere Intervalle bei langen, stabilen Krankheitsverläufen und weniger aggressiven Tumoren angebracht. Umgekehrt kann bei Verdacht auf ein Fortschreiten der Erkrankung eine Kurzzeit-Kontroll-MRT sinnvoll sein, um das Fortschreiten zu bestätigen. Eine Pseudoprogression, z. B. nach einer Radiochemotherapie oder einer experimentellen Immuntherapie, und eine Pseudo-Ansprechreaktion, z. B. nach einer experimentellen (oder in der Schweiz durchgeführten) antiangiogenen Therapie, treten am wahrscheinlichsten in den ersten 3 Monaten der Behandlung auf, können aber auch später auftreten (Radbruch et al. 2015). Besondere Aufmerksamkeit ist bei der Interpretation von MRTs während dieses Zeitraums erforderlich. Eine erneute kurzfristige MRT-Verlaufskontrolle ist im Zweifelsfall ein pragmatischer Ansatz. Perfusions-MRT und Aminosäure-PET können helfen, Pseudoprogression von Progression zu unterscheiden (Zikou et al. 2018). Biopsien sind nicht immer informativ, da vitale Tumorzellen regelmäßig gesehen werden, ihre Anwesenheit eine Pseudoprogression aber nicht ausschließt.

Wie bei anderen nicht heilbaren Krankheiten sollte Patienten zumindest mit Gliomen der WHO-Grade 2–4 eine Beratung durch einen Psychologen und Palliativspezialisten sowie regelmäßige

Sitzungen mit Psychoonkologen angeboten werden. Der Bedarf an Ergotherapie, Sprach-, Sport- und Physiotherapie sowie an Beratung zur sozialen Unterstützung sollte untersucht werden (Pace et al. 2017).

4.2 Spezielle Hinweise zur Gliomtherapie

4.2.1 Pilozytisches Astrozytom WHO-Grad 1

Pilozytische Astrozytome zeigen eine niedrige Rate der malignen Progression von unter 1 %. Sie werden mit kurativer Intention operiert. Auch ein Rezidiv sollte operiert werden. Die Strahlentherapie der erweiterten Tumorregion (stereotaktische Strahlentherapie, bildgeführte Strahlentherapie, 54 Gy, 5 × 1,8–2 Gy-Fraktionen/Woche) soll nur bei fehlenden chirurgischen Optionen erwogen werden (Brown et al. 2004). Weitere Details zum Einsatz der Chemotherapie bei Kindern mit pilozytischen Astrozytomen können den Leitlinien der Deutschen Gesellschaft für pädiatrische Onkologie und Hämatologie (GPOH) entnommen werden. Das pilomyxoide Astrozytom ist eine histologische Variante des pilozytischen Astrozytoms, die ursprünglich mit einer höheren Wahrscheinlichkeit der lokalen Progression sowie liquorigenen Dissemination assoziiert wurde (Tihan et al. 1999). Dies könnte u. a. auch an der Vorzugslokalisation in der Region des Hypothalamus und Chiasma opticum liegen, die eine vollständige Resektion erschwert. Eine automatische Einordnung in den WHO-Grad 2 wird in der WHO-Klassifikation 2016 nicht mehr gefordert (Louis et al. 2016). Der Nachweis von Veränderungen in Genen des MAPK-Signalwegs als molekulare Treiber von pilozytischen Astrozytomen (Jones et al. 2013) hat eine neue therapeutische Option für Patienten eröffnet, bei denen Resektion und Strahlentherapie keine Optionen (mehr) sind. In Abhängigkeit von der genauen genetischen Alteration werden aktuell pharmakologische Ansätze zur Therapie von pilozytischen Astrozytomen und anderen MAPK-aktivierten niedriggradigen pädiatrischen Gliomen mittels selektiver BRAF- und MEK-Inhibitoren untersucht (Hargrave et al. 2019, Fangusaro et al. 2019).

4.2.2 Ependymome

Ependymome können in jedem Alter und überall entlang der Ventrikel oder des Spinalkanals auftreten. Bei Kindern sind sie häufig und vor allem infratentoriell lokalisiert. Während Ependymome 25 % der spinalen Tumoren bei Erwachsenen darstellen, ist diese Lokalisation bei Kindern selten. Infratentorielle und spinale Ependymome sind bei Erwachsenen gleich häufig. Sie werden meist in der 3. oder 4. Lebensdekade diagnostiziert. Ependymome neigen zu subarachnoidaler Metastasierung, die klinisch asymptomatisch sein kann. Deshalb müssen initial und im Verlauf regelmäßig kraniospinale MRT und ggf. auch Liquoruntersuchungen erfolgen. Metastasen außerhalb des ZNS treten sehr selten auf. Niedriges Alter, inkomplette Resektion und Liquoraussaat sind ungünstige prognostische Faktoren (Timmermann et al. 2000). Sowohl für Kinder als auch für Erwachsene liegen die 5-Jahres-Überlebensraten deutlich über 50 % (Merchant et al. 2004, Mansur et al. 2005, Vera-Balanos et al. 2015, Vera-Balanos et al. 2015). Die Ergebnisse für Patienten mit spinalen oder infratentoriellen Tumoren sind deutlich besser als die für Patienten mit supratentoriellen Tumoren (Gilbert et al. 2010, Vera-Balanos et al. 2015). Die mikrochirurgische

Resektion ist Therapie der Wahl – sie sollte auch bei oligosymptomatischen Patienten im frühen Krankheitsverlauf erwogen werden, da die funktionellen Ergebnisse direkt von der Schwere der präoperativen Ausfälle abhängen. Ältere retrospektive Studien berichteten eine Assoziation des WHO-Grads 3 mit schlechter Prognose (Schild et al. 1998), allerdings berücksichtigten diese Arbeiten nicht die aktuelle molekular definierte Unterteilung dieser Tumoren (Ellison et al. 2020). Myxopapilläre Ependymome treten meist bei jüngeren Erwachsenen und fast ausschließlich in der Konus-Kauda-Region auf. Sie neigen zu Lokalrezidiven und bei inkompletter Resektion selten auch zu distanten Metastasen (Rezai et al. 1996). Sie unterscheiden sich prognostisch nicht von spinalen Ependymomen des WHO-Grads 2 (Vera-Balanos et al. 2015) und werden dementsprechend gemäß cIMPACT-NOW in den WHO-Grad 2 eingeordnet (Ellison et al. 2020). Subependymome (WHO-Grad 1) sind vor allem im Bereich des vierten Ventrikels (> 50 %) und der Seitenventrikel (> 30 %), seltener auch spinal lokalisiert. Wie bereits dargestellt (s. o.), hat sich die Klassifikation der ependymalen Tumoren, aufbauend auf neuen molekularen Erkenntnissen (Pajtler et al. 2015), wesentlich verändert (Ellison et al. 2020). Molekular definierte Entitäten sind die supratentoriell lokalisierten Ependymome mit C11orf95-Fusion bzw. mit YAP1-Fusion, wobei Letztere in retrospektiven Serien weniger aggressiv als die Ependymome mit C11orf95-Fusion imponieren (Andreiulo et al. 2019), die in der hinteren Schädelgrube lokalisierten PFA- und PFB-Ependymome sowie das spinal auftretende Ependymom mit MYCN-Amplifikation (Ellison et al. 2020). Zugelassene molekular zielgerichtete Therapien für diese Entitäten gibt es bislang nicht.

4.2.2.1 Intrakranielle Ependymome

Da das Ausmaß der Resektion ein prognostischer Faktor ist (Gomez et al. 2005), sollte für alle Ependymome, unabhängig von der jeweiligen Entität und Lokalisation, die mikrochirurgisch vollständige Resektion angestrebt werden. Dies gilt auch bei verbesserter prognostischer Zuordnung durch molekulare Klassifikation (Ramaswamy et al. 2016).

Die meisten supratentoriellen (Ausnahme Subependymome) und fast alle histologisch dem WHO-Grad 3 zugeordneten Ependymome (Ausnahme YAP1-Fusions-positive Ependymome des Kleinkindalters) werden postoperativ bestrahlt. Bei fehlendem Nachweis einer Liquoraussaat erfolgt die Bestrahlung der erweiterten Tumorregion mit $5 \times 1,8$ Gy/Woche. Die Dosis beträgt bis 54 Gy bei supratentoriellen Grad-1/2-Tumoren mit Behandlungsindikation. Für Patienten mit einer bildgebend oder liquorzytologisch diagnostizierten leptomeningealen Aussaat ist eine Neuroachsenbestrahlung mit $5 \times 1,8$ Gy/Woche bis zur Gesamtdosis von 36 Gy indiziert. Anschließend wird die erweiterte Tumorregion mit $5 \times 1,8$ Gy/Woche bis 59,4 Gy, bei infratentoriellem Tumorsitz bis 54 Gy, aufgesättigt.

Die molekular definierten Ependymome, einschließlich der Ependymome der hinteren Schädelgrube (PFA/PFB), werden ähnlich einigen der molekular definierten Gliome nicht mehr einem WHO-Grad zugeordnet. Nachdem PFA ausschließlich bei Kindern vorkommen und auf entsprechende pädiatrisch onkologische Therapiekonzepte verwiesen wird, bestehen für die übrigen molekular definierten Ependymome nur abgeleitete Empfehlungen, da aufgrund der Neuheit der Erkrankungseinteilung und kleiner Zahlen keine größeren Fallserien oder Studien existieren.

4.2.2.2 Spinale Ependymome

Generell wird eine möglichst vollständige Resektion angestrebt. Bei komplett resezierten WHO-Grad-2-Ependymomen kann nach individueller Risikoabwägung gemeinsam mit dem Patienten auf die Strahlentherapie verzichtet und zunächst kontrolliert werden (Gomez et al. 2005); auch inkomplett resezierte spinale Ependymome des WHO-Grads 2 können zunächst beobachtet werden. Subependymome und myxopapilläre Ependymome werden maximal sicher reseziert. Inkomplett resezierte myxopapilläre Ependymome werden nachbestrahlt.

Bei spinalen Ependymomen mit histologischen Merkmalen des WHO-Grads 3 und Ependymomen mit MYCN-Amplifikation ist das operative Ziel ebenfalls eine möglichst komplette Resektion ohne vorhersehbares neurologisches Defizit. Bei inkompletter Resektion erfolgt eine Bestrahlung der Tumorregion bis 54 Gy, sofern keine Liquoraussaat vorliegt. MYCN-amplifizierte spinale Ependymome sind hochaggressive Tumoren, die häufig frühzeitig zur liquorigenen Aussaat führen (Ghasemi et al. 2019, Swanson et al. 2019). Sie sollten daher wahrscheinlich auch bei kompletter Resektion zusätzlich radiotherapiert werden. Bei kompletter Resektion und fehlender Liquoraussaat eines histologisch definierten WHO-Grad-3-Ependymoms kann möglicherweise im Einzelfall analog zu den spinalen WHO-Grad-2-Ependymomen auf eine Radiotherapie verzichtet werden (Gomez et al. 2005).

Für alle Patienten mit einer bildgebend oder liquorzytologisch diagnostizierten leptomeningealen Aussaat ist eine Neuroachsenbestrahlung mit $5 \times 1,8$ Gy/Woche bis zur Gesamtdosis von 36 Gy indiziert. Anschließend wird die erweiterte Tumorregion mit $5 \times 1,8$ Gy/Woche bis 59,4 Gy, bei infratentoriellem Tumorsitz bis 54 Gy aufgesättigt. Bei jedem progredienten Ependymom sollte immer zuerst die Möglichkeit der erneuten chirurgischen Intervention geprüft werden. Dies gilt auch für symptomatische Läsionen bei leptomeningealer Aussaat. Internationale Studienaktivitäten (z. B. *Collaborative Ependymoma Research Network (CERN) Foundation*) könnten die Therapieoptionen, z. B. durch Kombination von Lapatinib und Temozolomid oder Bevacizumab oder anderen in den nächsten Jahren beeinflussen. Eine empfohlene Systemtherapie oder gar Standardchemotherapie gibt es nicht.

Die therapeutischen Prinzipien sind in **Tabelle 7** zusammengefasst.

Tabelle 7. Therapieprinzipien für Ependymome

	Lokalisation	Operative Radikalität	Adjuvante Therapie
Ependymom, WHO-Grad 2	supratentoriell	komplett oder inkomplett	Strahlentherapie der erweiterten Tumorregion (54 Gy, 5 × 1,8 Gy/Woche)
	infratentoriell	komplett oder inkomplett	Strahlentherapie der erweiterten Tumorregion (50,4 Gy, 5 × 1,8 Gy/Woche)
	spinal	komplett	Beobachtung
		inkomplett	Beobachtung oder Strahlentherapie der erweiterten Tumorregion (50,4 Gy, 5 × 1,8 Gy/Woche)
	leptomeningeale Aussaat im MRT oder pos. Liquorzytologie		Neuroachsenbestrahlung (36 Gy, 5 × 1,8 Gy/Woche) plus Tumordosis wie oben
Ependymom, WHO-Grad 3	supratentoriell	komplett oder inkomplett	Strahlentherapie der erweiterten Tumorregion (59,4 Gy, 5 × 1,8 Gy/Woche)
	infratentoriell	komplett oder inkomplett	Strahlentherapie der erweiterten Tumorregion (50,4 Gy, 5 × 1,8 Gy/Woche)
	spinal	komplett	Strahlentherapie der erweiterten Tumorregion (54 Gy, 5 × 1,8 Gy/Woche) oder Beobachtung
		inkomplett	Strahlentherapie der erweiterten Tumorregion (54 Gy, 5 × 1,8 Gy/Woche)
Ependymom mit C11orf95-Fusion	supratentoriell		Strahlentherapie der erweiterten Tumorregion
Ependymom mit YAP1-Fusion			Gemäß pädiatrisch-onkologischer Protokolle
PFA	infratentoriell		Gemäß pädiatrisch-onkologischer Protokolle
PFB	infratentoriell	komplette Resektion	Beobachtung/Strahlentherapie
		inkomplette Resektion	Strahlentherapie der erweiterten Tumorregion
	leptomeningeale oder liquorigene Aussaat		Neuroachsenbestrahlung (36 Gy, 5 × 1,8 Gy/Woche)(C) plus Tumordosis wie oben
Ependymom mit MYCN-Amplifikation	spinal	komplett	Strahlentherapie der erweiterten Tumorregion (54 Gy, 5 × 1,8 Gy/Woche) oder Beobachtung
		inkomplett	Strahlentherapie der erweiterten Tumorregion (54 Gy, 5 × 1,8 Gy/Woche)

	Lokalisation	Operative Radikalität	Adjuvante Therapie
	leptomeningeale Aussaat im MRT oder pos. Liquorzytologie		Neuroachsenbestrahlung (36 Gy, 5 × 1,8 Gy/Woche) (C) plus Tumordosis wie oben
Myxopapilläres Ependymom, WHO-Grad 2		komplette Resektion	Beobachtung
		inkomplette Resektion	Strahlentherapie der erweiterten Tumorregion
Subependymom, WHO-Grad 1		komplette oder inkomplette Resektion	Beobachtung

4.2.3 Astrozytom, IDH-mutiert, WHO-Grad 2

Diese Tumoren stellen sich in den bildgebenden Verfahren (CT, MRT) als mehr oder weniger umschriebene fokale Hyperintensität (MRT) bzw. Hypodensität (CT) dar, meist ohne – in ca. 20 % der Fälle in der MRT auch mit – Kontrastmittelaufnahme, deren zunächst diskrete Raumforderung mit der Zeit zunimmt. Ein perifokales Ödem ist selten abgrenzbar. Günstige prognostische Faktoren sind niedriges Alter (< 40 Jahre), Tumordurchmesser < 6 cm, fehlendes Überschreiten der Mittellinie und Fehlen neurologischer Defizite (Pignatti et al. 2002).

Eine möglichst maximale, sichere chirurgische Resektion ist die beste initiale therapeutische Maßnahme (Jakola et al. 2017). Es gibt jedoch keine Evidenz der Klasse I oder II dafür, dass eine maximal sicher mögliche Resektion dieser Tumoren progressionsfreies oder Gesamtüberleben verbessert. Als kurativ ist ein solches Vorgehen nicht zu betrachten. Je nach Lokalisation und Zeitintervall nach einem vorhergehenden Eingriff können auch wiederholte Resektionen eines diffusen Astrozytoms sinnvoll sein. *Watch-and-Wait*-Strategien ohne Erstellung einer integrierten Diagnose sollten nur in Ausnahmefällen in Betracht gezogen werden, selbst bei Patienten mit zufällig entdeckten Läsionen. Neuroradiologisch nachgewiesene Läsionen, die mit einem IDH-mutierten Astrozytom des WHO-Grads 2 vereinbar sind, sollten zumindest durch stereotaktische Serienbiopsie histologisch abgeklärt werden. Perfusions-MRT, MR-Spektroskopie und Aminosäure-PET können dazu beitragen, einen anaplastischen Fokus für die Biopsie zu identifizieren (Kunz et al. 2011, Ewelt et al. 2011).

Jüngere Patienten, die bis auf pharmakologisch kontrollierbare Anfälle asymptomatisch sind, mit einem pragmatischen Altersgrenzwert von etwa 40 bis 45 Jahren (Pignatti et al. 2002) können nach einer makroskopischen Resektion zunächst in Verlaufskontrollen beobachtet werden.

Bei Patienten mit unvollständiger Resektion oder Patienten, die älter als 40–45 Jahre sind, sollte eine Strahlentherapie der erweiterten Tumorregion (50 Gy, 1,8 Gy-Fraktionen in Verbindung mit der u. a. Chemotherapie) in Betracht gezogen werden. In Abhängigkeit vom Bestrahlungsvolumen werden Dosen zwischen 45 Gy und 54 Gy empfohlen. Diese Empfehlung basiert darauf, dass sich in der EORTC-Studie 22844 kein Überlebensunterschied zwischen einer Dosis von 45 Gy und einer von 59,4 Gy zeigte (Karim et al. 1996) sowie in einer ähnlichen amerikanischen Studie kein Unterschied zwischen 50,4 Gy und 64,8 Gy (Shaw et al. 2002). Aufgrund der im Vergleich zu Glioblastompatienten

deutlich längeren Überlebenszeiten von Patienten mit einem IDH-mutierten Astrozytom, WHO-Grad 2 muss die Toleranz des normalen Gehirngewebes bei der Dosisfraktionierung strikt beachtet werden. Es muss eine hochkonformale Technik verwendet werden: stereotaktische fraktionierte Strahlentherapie oder bildgeführte Strahlentherapie, kombiniert eventuell mit intensitätsmodulierter Strahlentherapie (IMRT).

Eine frühe Strahlentherapie verlängert das progressionsfreie Überleben, jedoch nicht das Gesamtüberleben (van den Bent et al. 2005). Die Chemotherapie als alleinige Erstbehandlung bleibt experimentell, kann jedoch eine Option sein, wenn eine Strahlentherapie nicht durchführbar ist, z. B. bei Patienten mit ausgedehnten Tumoren. Das progressionsfreie Überleben bei Patienten mit IDH-mutierten Astrozytomen ist unter Temozolomid wahrscheinlich kürzer als unter Strahlentherapie (Baumert et al. 2016). RTOG 9802 zeigte eine erhebliche Verlängerung des Überlebens durch Ergänzung einer PCV-Polychemotherapie zur Strahlentherapie (54 Gy) im Vergleich zur alleinigen Strahlentherapie von 7,8 auf 13,3 Jahre bei Patienten mit Hochrisiko-Gliomen des WHO-Grads 2, d. h. Patienten, die 18 bis 39 Jahre alt waren und sich einer Teilresektion oder Biopsie unterzogen hatten, und Patienten, die ≥ 40 Jahre alt waren (Buckner et al. 2016). Die Strahlentherapie mit anschließendem PCV bildet somit den Behandlungsstandard bei Patienten, deren Tumor eine postoperative Behandlung erfordert. Der Nutzen wurde über histologische Untergruppen hinweg berichtet, und obwohl die Fallzahlen gering waren, zeigte sich der Nutzen für Patienten mit IDH-mutierten astrozytären und oligodendroglialen Gliomen, jedoch nicht für Patienten mit IDH-Wildtyp-Gliomen (Bell et al. 2019). Temozolomid wird wegen seines günstigen Sicherheitsprofils und seiner einfacheren Verabreichung häufig der PCV-Polychemotherapie vorgezogen, obwohl vergleichende Daten fehlen. Problematisch ist eine hohe Inzidenz von Hypermutationen im Tumorgewebe nach Temozolomid (Chemotherapie), die möglicherweise Therapieresistenz gegenüber einer späteren Therapie fördern, obwohl die Effektivität der Primärtherapie nicht beeinträchtigt ist (Touat et al. 2020). Entsprechende Daten zur Primärtherapie mit PCV fehlen.

Die Nachsorge sollte in den ersten Jahren eine klinisch-neurologische Untersuchung und MRT-Untersuchungen in 3- bis 6-monatigen Abständen beinhalten, bei stabilem Befund über Jahre können diese Intervalle auf individueller Basis verlängert werden. Die ersten Verlaufskontrollen sollten bei ungünstigen Prognosefaktoren und fehlender Information über die bisherige Dynamik des Tumorwachstums enger gestaffelt werden.

Die Behandlung im Progress hängt vom neurologischen Status, dem Progressionsmuster und der Erstlinientherapie ab. Eine zweite Operation sollte immer in Betracht gezogen werden, gefolgt von einer Strahlentherapie (bei zuvor nicht bestrahlten Patienten) oder einer (weiteren) Chemotherapie mit Alkylanzien.

4.2.4 Astrozytom, IDH-mutiert, WHO-Grad 3

IDH-mutierte Astrozytome, WHO-Grad 3, stellen sich in der MRT auf T2w-Sequenzen als inhomogene hyperintense raumfordernde Prozesse dar, häufig mit fokaler Kontrastmittelaufnahme. Diese eignet sich jedoch nur eingeschränkt zur Malignitätsbeurteilung, da nur circa 70 % der (histologisch klassifizierten) anaplastischen Astrozytome Kontrastmittel anreichern (Scott et al. 2002, Chaichana et

al. 2009). Im Vergleich zu WHO-Grad-2-Astrozytomen ist häufiger ein perifokales Ödem vom soliden Tumor abgrenzbar. Die wichtigsten günstigen prognostischen Faktoren bei Patienten mit WHO-Grad-3-Gliomen sind junges Alter und hoher KPS.

Der Behandlungsstandard umfasst eine möglichst vollständige Resektion oder eine Biopsie, gefolgt von einer Strahlentherapie bis 60 Gy in 1,8–2-Gy-Fraktionen (**Tabelle 5**), die größtenteils auf Studien basiert, in denen Gliome des WHO-Grads 3 mit Glioblastomen gepoolt wurden. Die NOA-04-Studie zeigte, dass PCV oder Temozolomid allein für ein progressionsfreies und Gesamtüberleben genauso aktiv waren wie eine Strahlentherapie allein (Wick et al. 2009, 2016). Die EORTC-26053-Studie (CATNON) zeigte, dass eine Strahlentherapie, gefolgt von 12 Zyklen Erhaltungs-Temozolomid, das Überleben verlängert und als Standard der Behandlung angesehen werden sollte, während die Rolle von parallel zur Radiotherapie gegebenem Temozolomid ungewiss bleibt (van den Bent et al. 2017). Aktualisierte CATNON-Daten zeigen, dass gleichzeitiges Temozolomid den Gesamtnutzen einer Chemotherapie nur wenig erhöht, aber, was noch wichtiger ist, dass der Nutzen einer Erhaltungstherapie oder einer begleitenden Chemotherapie nur bei Patienten mit IDH-mutierten Tumoren zu sehen ist (van den Bent et al. 2019, 2021). Letzteres erlaubt im Rahmen der aktuellen, molekular unterstützten Klassifikation die Empfehlung einer Radiotherapie mit nachfolgender Temozolomidbehandlung über 12 Zyklen. Bezüglich der Wertigkeit der die Strahlentherapie begleitenden Temozolomidtherapie besteht ebenso keine letzte Klarheit wie bezüglich der Rolle der Bestimmung des MGMT-Promotormethylierungsstatus. Die sichtbare Inkonsistenz bzgl. der Temozolomidtherapie im Vergleich zur Behandlung von IDH-Wildtyp-Glioblastomen ist aktuell studienbasiert nicht aufzulösen.

Die Nachsorge sollte in den ersten beiden Jahren eine klinisch-neurologische Untersuchung und MRT-Untersuchungen in 3- bis 4-monatigen Abständen beinhalten, bei stabilem Befund über 2 Jahre können diese Intervalle auf individueller Basis z. B. auf 4–6 Monate verlängert werden. Die ersten Verlaufskontrollen sollten bei ungünstigen Prognosefaktoren und fehlender Information über die bisherige Dynamik des Tumorwachstums enger gestaffelt werden.

Die Progressionstherapie hängt von der gewählten Erstlinientherapie ab. Eine Indikation für eine Reoperation sollte evaluiert werden. Bei Patienten, die nach einer Strahlentherapie einen Rückfall erleiden, kann eine erneute Bestrahlung mit einem Minimum im Bereich von 12 Monaten nach der ersten Strahlentherapie erwogen werden, wenngleich in Einzelfällen auch kürzere Intervalle möglich sind und systematische Daten zur Effektivität der Zweitbestrahlung fehlen. Größe und Muster des Wiederauftretens begrenzen jedoch die Möglichkeiten der erneuten Bestrahlung, und die Gesamtwirksamkeit bleibt ungewiss, da randomisierte Daten fehlen. Eine Chemotherapie mit DNA-Alkylanzien sollte für chemo-naive Patienten (aus der Zeit vor den CATNON-Daten) in Betracht gezogen werden, die nach einer Strahlentherapie eine Progression zeigen. Etwa gleichwertige Regimes dürften die Nitrosoharnstoff-Monotherapie, die PCV-Chemotherapie und Temozolomid sein. Mit Temozolomid wurden ein mittleres progressionsfreies Intervall von etwa 23 Wochen und ein progressionsfreies Überleben nach 6 Monaten von 46 % erzielt (Yung et al. 1999). In dieser Studie hatten 14 der 111 Patienten ein anaplastisches Oligoastrozytom, ohne dass der IDH- und der 1p/19q-Status bekannt gewesen wären. In der einzigen vergleichenden Studie von Temozolomid und einer Variante des in Europa üblichen PCV-Protokolls (**Tabelle 6**) ergab sich für WHO-Grad-3/4-Gliome

zusammengenommen kein Unterschied in der Wirksamkeit (Brada et al. 2010). Bei Wirksamkeit (komplette oder partielle Remission, Krankheitsstabilität) kann die Chemotherapie nach 8 Zyklen Temozolomid bzw. 4 Zyklen nitrosoharnstoffhaltiger Therapie ausgesetzt werden. Limitationen der aktuellen Empfehlungen zur Progressionstherapie resultieren aus dem in den letzten Jahren geänderten Primärtherapiestandard.

Die Zugabe von Bevacizumab zu Temozolomid verlängert weder das progressionsfreie Überleben noch das Gesamtüberleben bei progredienten IDH-mutierten Gliomen ohne 1p/19q-Kodeletion (van den Bent et al. 2018).

4.2.5 Astrozytome, IDH-mutiert, WHO-Grad 4

Da spezifische Studien für Patienten mit IDH-mutierten WHO-Grad-4-Astrozytomen fehlen, gibt es bislang keine eigenständigen therapeutischen Empfehlungen. Es ist davon auszugehen, dass sowohl in Studien zu Glioblastomen als auch in Studien zu anaplastischen Astrozytomen Patienten mit IDH-mutierten WHO-Grad-4-Astrozytomen mitbehandelt wurden. Daher schlagen wir vor, dass diese Patienten analog der beiden genannten Gruppen nach optimaler operativer Therapie und diagnostischer Zuordnung mit einer Radiochemotherapie mit Temozolomid therapiert werden. Ob eine begleitende Temozolomidtherapie (wie bei **4.2.8 Glioblastom, IDH-Wildtyp, WHO-Grad 4**) oder nicht (wie bei **4.2.4 Anaplastisches Astrozytom, IDH-mutiert, WHO-Grad 3**) durchgeführt wird und die Erhaltungsstherapie über 6 oder 12 Zyklen erfolgen sollte, kann nicht mit ausreichender Sicherheit empfohlen werden.

4.2.6 Oligodendrogliom, IDH-mutiert und 1p/19q-kodeletiert, WHO-Grad 2

Wesentliches neuroradiologisches Unterscheidungsmerkmal der oligodendroglialen Tumoren in Abgrenzung von den Astrozytomen ist neben der häufigeren Kortexbeteiligung der Nachweis von Verkalkungen in der Bildgebung bei 70–90 % der Patienten. Diese zeigt sich am sensitivsten im CT als fokale Hyperdensität, jedoch ist auch der Nachweis im MRT mit speziellen suszeptibilitätsgewichteten Sequenzen möglich. Grundsätzlich gelten für die Therapieinitiierung ähnliche Überlegungen wie bei den IDH-mutierten Astrozytomen des WHO-Grads 2. Da oligodendrogliale Tumoren häufig auf Strahlentherapie und Chemotherapie gut ansprechen, ist radikales chirurgisches Vorgehen in der Primärtherapie möglicherweise von geringerer Bedeutung als bei den IDH-mutierten Astrozytomen, WHO-Grad 2. Die definitive Diagnose eines oligodendroglialen Tumors gelingt jedoch in der Schnellschnittdiagnostik nicht, sodass sich der Operateur bei der Erstoperation für die Operationsstrategie im Wesentlichen auf Charakteristika der Bildgebung, vor allem Verkalkungen, stützen muss und in der Regel, falls möglich, eine komplette Resektion anstrebt.

Eine Operation ist die primäre Behandlung. Obwohl derzeit keine Studien zu diesem Thema existieren, sind *Watch-and-Wait*-Strategien bei Patienten mit makroskopischer Resektion und möglicherweise auch bei jüngeren Patienten (< 40 Jahre oder pragmatisch wie bei den Astrozytomen < 40–45 Jahre) mit unvollständiger Resektion gerechtfertigt, wenn der Tumor nicht bereits neurologische Defizite über die symptomatische Epilepsie hinaus verursacht hat. Standard der weiteren Behandlung ist die Strahlentherapie, gefolgt von 4–6 Zyklen PCV, wenn eine weitere

Behandlung über die Operation hinaus als notwendig erachtet wird (Buckner et al. 2016). Ob eine Chemotherapie mit Temozolomid gleichwertig ist, wird aktuell untersucht. Die alleinige Chemotherapie bleibt Gegenstand der Forschung und kann eine Option für Patienten mit großen Tumoren sein, um das Risiko von späten kognitiven Defiziten in einer sehr lang überlebenden Population zu verzögern (Habets et al. 2014, Wahl et al. 2017, Ruda et al. 2019).

Die Nachsorge sollte zumindest in den ersten Jahren eine klinisch-neurologische Untersuchung und zerebrale Bildgebung in 3- bis 6-monatigen Abständen beinhalten und in individueller Modifikation lebenslang erfolgen.

4.2.7 Oligodendrogliom, IDH-mutiert und 1p/19q-kodeletiert, WHO-Grad 3

In der Bildgebung zeigen diese Tumoren in Abgrenzung zu Astrozytomen, WHO-Grad 3, deutlich häufiger Verkalkungen.

Die Rolle der histologischen Gradierung (WHO-Grad 2 gegenüber 3) bei IDH-mutierten und 1p/19q-kodeletierten Gliomen bleibt umstritten, insbesondere da die Tumoren manchmal grenzwertige histologische Befunde zwischen WHO-Grad 2 und 3 zeigen und die entsprechenden WHO-Kriterien Raum für subjektive Beurteilungen lassen. Das Ausmaß der Resektion ist ein Prognosefaktor (Wick et al. 2009). Im Einzelfall können *Watch-and-Wait*-Strategien daher nach vollständiger Resektion auch bei Patienten mit einem als grenzwertig eingestuften WHO-Grad-3-Tumor in Betracht gezogen werden; insbesondere bei jüngeren Patienten, nach makroskopisch vollständiger Resektion und bei Patienten ohne neurologische Defizite. 2 große randomisierte klinische Studien zeigten, dass die Zugabe einer PCV-Chemotherapie vor oder nach der Strahlentherapie in der Erstbehandlung das Gesamtüberleben um mehrere Jahre verlängerte (Cairncross et al. 2013, van den Bent et al. 2013). Obwohl diese Ergebnisse aus Analysen kleiner Patientensubgruppen stammen, zeigen beide Studien ähnliche Ergebnisse, sodass dadurch eine ausreichende gegenseitige Validierung hochwahrscheinlich ist und diese Subgruppenanalysen der Langzeitauswertungen den aktuellen Therapiestandard definieren. Es bleiben wichtige Fragen offen: ob Langzeitüberlebende, die mit Strahlentherapie, gefolgt von PCV-Chemotherapie, behandelt wurden, ihre neurokognitive Funktion und gesundheitsbezogene Lebensqualität erhalten (Habets et al. 2014) und ob die gleiche Verbesserung des Gesamtüberlebens mit einer Temozolomid-basierten Radiochemotherapie erreicht werden könnte. Langzeitergebnisse von NOA-04 zeigen, dass die Chemotherapie allein der Strahlentherapie allein in keiner molekularen Untergruppe der diffusen WHO-Grad-3-Gliome überlegen ist, was darauf hinweist, dass eine Chemotherapie mit Alkylanzien allein wahrscheinlich nicht das gleiche Ergebnis wie eine Strahlentherapie mit anschließender PCV-Therapie erzielt (Wick et al. 2016). Ob eine Temozolomid-basierte Radiochemotherapie ähnlich wirksam ist wie die Strahlentherapie mit vorhergehender oder anschließender PCV-Therapie, soll in der modifizierten CODEL-Studie (NCT00887146) untersucht werden. Die IMPROVE-Codel-Studie der NOA (NOA-18) untersucht, ob eine primäre Chemotherapie mit Temozolomid und CCNU mit einer Radiochemotherapie mit PCV erst im Progress hinsichtlich des durch Funktions- und Lebensqualitätserhalt qualifizierten Überlebens einer Radiochemotherapie mit PCV überlegen ist.

Bei Fehlen klinischer Hinweise auf Progression oder Rezidiv werden im ersten Jahr bildgebende Kontrollen in mindestens 3- bis 4-monatigen Abständen empfohlen, bei längerem Verlauf ohne Zeichen der Progression oder des Rezidivs können diese Abstände verlängert werden.

Die Behandlung im Progressionsfall wird durch die Art und das Ansprechen auf die Erstbehandlung beeinflusst. Eine zweite Operation sollte immer in Betracht gezogen werden. Wenn weder Strahlentherapie noch Alkylanzien oder eine Studienteilnahme Optionen sind, weil sie versagt haben, nicht zur Verfügung stehen oder aufgrund einer Unverträglichkeit nicht infrage kommen, kann Bevacizumab (bei Zulassung in der Schweiz) zur Symptomkontrolle verwendet werden. Dies ist jedoch von unbekannter Wirksamkeit mit Blick auf das progressionsfreie oder Gesamtüberleben, und es gibt keine Hinweise darauf, Bevacizumab in dieser Situation mit zytotoxischen Mitteln zu kombinieren.

4.2.8 Glioblastom, IDH-Wildtyp, WHO-Grad 4

Diese Tumoren umfassen die histologischen Varianten des Riesenzellglioblastoms, des Gliosarkoms und des epitheloiden Glioblastoms. Tumoren, die bisher als IDH-mutierte Glioblastome diagnostiziert wurden, werden jetzt als Astrozytom, IDH-mutiert, WHO-Grad 4, bezeichnet und entweder analog zu den Glioblastomen, IDH-Wildtyp, oder den IDH-mutierten Astrozytomen, WHO-Grad 3, behandelt (s. o., **Tabelle 5**).

Glioblastome, IDH-Wildtyp, erscheinen in den bildgebenden Verfahren (CT, MRT) in der Regel als kontrastmittelaufnehmende raumfordernde Prozesse von inhomogener Struktur als Folge regressiver Veränderungen mit zentraler Nekrotisierung sowie typischerweise mit ausgedehntem perifokalem Ödem.

Der therapeutische Stellenwert der Operation ist unumstritten. Eine kleine randomisierte Studie, die ältere Patienten mit Glioblastom (> 65 Jahre) und auch Patienten mit anaplastischen Astrozytomen einschloss, zeigte einen Vorteil einer Resektion gegenüber der Biopsie (Vuorinen et al. 2003). Diese Studie wird wegen der niedrigen Fallzahl (n = 30) und deutlicher Unterschiede im KPS in beiden Studienarmen kritisiert. Durch den Nachweis, dass die fluoreszenzgestützte Resektion maligner Gliome nicht nur die Rate an Komplettresektionen, definiert mittels postoperativer MRT, sondern auch das progressionsfreie Überleben nach 6 Monaten verbessert (Stummer et al. 2006), kann der Versuch der kompletten Resektion resektabler Tumoren als Standard definiert werden. Bei dieser Studie wurde auch eine Verlängerung der Überlebenszeit durch eine makroskopische Komplettresektion der kontrastmittelaufnehmenden Tumoranteile nahegelegt (Stummer et al. 2008). Einschränkungen ergeben sich durch die Randomisierung für die Verwendung von 5-Aminolävulinsäure und einen anderen postoperativen Therapiestandard. Auch neuere Daten sprechen dafür, dass das Ausmaß der Resektion auch für Patienten relevant ist, die mit einer Chemoradiotherapie behandelt werden, zumindest wenn eine makroskopische Komplettresektion erzielt wird (Stummer et al. 2012, Kreth et al. 2013).

Die Strahlentherapie bis 60 Gy in 1,8–2 Gy-Fraktionen ist seit Jahrzehnten Standard bei der Behandlung von Glioblastomen und führt zu einer ungefähren Verdoppelung der medianen Überlebenszeit der Patienten (Walker et al. 1978). Die Strahlentherapie bis 50 Gy in 1,8 Gy-

Fraktionen verbesserte das Überleben im Vergleich zu besten allgemein supportiven Maßnahmen bei Patienten ab 70 Jahren mit gutem KPS (Keime-Guibert et al. 2007). Patienten mit ungünstigen Prognosefaktoren, die durch Alter oder KPS definiert sind, können mit einer hypofraktionierten Strahlentherapie behandelt werden, z. B. 40 Gy in 15 Fraktionen, die eine ähnliche Aktivität wie 60 Gy in 30 Fraktionen zeigten (Roa et al. 2004). Auch eine weitere Hypofraktionierung auf 5 x 5 Gy scheint das Überleben nicht zu beeinträchtigen (Roa et al. 2015). Es ist jedoch wahrscheinlich, dass es zu neurokognitiven Nebenwirkungen kommt, wenn ältere Glioblastompatienten aufgrund einer verbesserten systemischen Behandlung länger leben. Weder beschleunigte hyper- oder hypofraktionierte Therapien noch Brachytherapie, Radiochirurgie oder eine stereotaktische Strahlentherapie sind den Standard-Strahlentherapien mit Blick auf das Überleben überlegen.

Die gleichzeitige Strahlentherapie plus Temozolomid (75 mg/m² KOF täglich während der Strahlentherapie einschließlich der Wochenenden) und 6 Zyklen der Erhaltungstherapie mit Temozolomid (150–200 mg/m² KOF, 5 von 28 Tagen) ist der Standard für die Behandlung neu diagnostizierter erwachsener Patienten im Alter bis zu 70 Jahren und in gutem allgemeinem und neurologischem Zustand (Stupp et al. 2005). Die Zugabe von Temozolomid zur hypofraktionierten Strahlentherapie (Roa et al. 2004) verbesserte auch das Überleben bei älteren Patienten (Perry et al. 2017). Der Nutzen von Temozolomid ist weitgehend auf Patienten mit MGMT-Promotor-methyliertem Glioblastom beschränkt (Hegi et al. 2005, Perry et al. 2017). Die Studien NOA-08 (Wick et al. 2012) und Nordic (Malmström et al. 2012) machten MGMT-Promotormethylierungstests in vielen europäischen Ländern zur Standardpraxis bei älteren Patienten (Wick A et al. 2020), die nicht für eine kombinierte Radiochemotherapie infrage kommen: Patienten mit Tumoren ohne MGMT-Promotormethylierung oder mit unbekanntem MGMT-Status sollten allein mit einer hypofraktionierten Strahlentherapie behandelt werden. Patienten mit Tumoren mit MGMT-Promotormethylierung sollten Temozolomid allein erhalten (5 Tage Therapie alle 28 Tage) bis zum Fortschreiten oder über 12 Monate) (Wick A et al. 2020). Bis vor Kurzem bestand ein breiter Konsens darüber, dass Studien bei Patienten mit MGMT-Promotor-unmethylierten Patienten keinen Nachteil durch das Weglassen von Temozolomid produziert hatten. Dies stellte die Vorstellung infrage, dass Temozolomid trotz fehlender Methylierung des MGMT-Promotors bei jedem Patienten angewendet werden sollte. Dieser Konsens ist aufgrund einer gewissen Wirkung von Temozolomid beim MGMT-Promotor-unmethyliertem Glioblastom bei älteren Menschen erneut umstritten (Perry et al. 2017).

Eine offene randomisierte Phase-III-Studie zeigte, dass Tumortheraiefelder, die zusätzlich zur Standarderhaltungstherapie mit Temozolomid bei Patienten mit neu diagnostiziertem Glioblastom eingesetzt wurden, über Patienten- und Tumor-Untergruppen hinweg zu einer Verlängerung des progressionsfreien und Gesamtüberlebens führen (Stupp et al. 2017). Fragen zur Wirkungsweise, das Studiendesign ohne Scheinkontrolle, hohe Therapiekosten (Bernard-Arnoux et al. 2016) sowie eine begrenzte Akzeptanz von Patienten und kontroverse Daten zu den Auswirkungen auf die gesundheitsbezogene Lebensqualität führen weiterhin zu intensiven Diskussionen in Fachkreisen. Die Behandlung mit elektrischen Wechselfeldern sollte mit Patienten nach erfolgreicher Radiochemotherapie besprochen werden.

Aus einer Erhöhung der Temozolomid-Dosis (Gilbert et al. 2013) oder einer Verlängerung der Erhaltungstherapie über 6 Zyklen hinaus resultiert bei Patienten mit neu diagnostiziertem

Glioblastom kein Vorteil im progressionsfreien oder Gesamtüberleben (Balana et al. 2020). Möglicherweise verlängert die Kombination von Temozolomid mit Lomustin das Überleben von Patienten mit neu diagnostiziertem MGMT-Promotor-methyliertem Glioblastom (Herrlinger et al. 2019). Die Studie randomisierte gegen eine Standardtherapie und wird aufgrund der limitierten Fallzahl (63 in der Standardgruppe, 66 in der Lomustin-Temozolomidgruppe), des fehlenden Effekts auf das progressionsfreie Überleben und der notwendigen Korrekturen für Risikofaktorimbancen ebenfalls kontrovers diskutiert. 2 randomisierte Phase-III-Studien, die an erwachsenen Patienten mit neu diagnostiziertem Glioblastom durchgeführt wurden, zeigten einen Anstieg des progressionsfreien Überlebens von 3–4 Monaten, jedoch nicht des Gesamtüberlebens, wenn Bevacizumab zusätzlich zur Temozolomid-Radiochemotherapie gegeben wurde (Chinot et al. 2014, Gilbert et al. 2014). Eine Phase-II-Studie bei älteren Patienten mit MGMT-Promotor-unmethylierten Tumoren zeigte ähnliche Ergebnisse (Wirsching et al. 2018). Die klinische Bedeutung des progressionsfreien Überlebensgewinns ist umstritten, da die Zuverlässigkeit der Progressionsbeurteilung durch die MRT in Frage gestellt wurde und in der RTOG-0825-Studie zudem Bedenken hinsichtlich früherer kognitiver Beeinträchtigungen bei mit Bevacizumab behandelten Patienten bestanden. Bevacizumab ist mit wenigen Ausnahmen weltweit nicht für neu diagnostizierte Glioblastome zugelassen, kann jedoch bei Patienten mit großen Tumoren nützlich sein, die hochsymptomatisch und resistent gegen Steroide sind und die ansonsten möglicherweise keine Strahlentherapie tolerieren.

Der Versorgungsstandard für Patienten mit progredientem Glioblastom ist nicht genau definiert.

Die Wahl der Progressionsbehandlung richtet sich nach vorheriger Therapie, Alter, KPS, MGMT-Promotormethylierungsstatus und bildgebendem Befund. Eine erneute Operation wird für 20–30 % der Patienten als Option angesehen, häufig bei symptomatischen, aber anatomisch umschriebenen Rückfällen, die in der Regel frühestens 6 Monate nach der ersten Operation diagnostiziert werden. Eine zweite Operation kann auch bei frühzeitiger Progression bei symptomatischen Patienten in Betracht gezogen werden, bei denen anscheinend keine ausreichende Erstoperation durchgeführt wurde. Ein Einfluss auf das Überleben kann auf die Patienten beschränkt sein, die Kandidaten für eine vollständige Resektion des wachsenden Tumors sind (Suchorska et al. 2016, Ringel et al. 2016). Randomisierte Studien zur Bestätigung der Rolle einer Progressionsoperation wurden nicht abgeschlossen.

Die Wirksamkeit der erneuten Bestrahlung (Wick et al. 2014b) und der Wert der Aminosäure-PET für die Zielvolumenbestimmung bleiben umstritten. Die Fraktionierung hängt von der Tumorgroße ab. Es wurden Dosen konventioneller oder nahezu konventioneller Fraktionierung getestet, aber auch höhere Dosen pro Fraktion von 5–6 Gy unter Verwendung einer stereotaktischen hypofraktionierten Strahlentherapie bis zu einer Gesamtdosis von 30–36 Gy oder sogar Radiochirurgie mit einer Einzeldosis von 15–20 Gy mit akzeptabler Toxizität (Ryu et al. 2014). Eine erneute Strahlentherapie ist nach allgemeinem biologischem Verständnis frühestens 6 Monate nach initialer Strahlentherapie in Betracht zu ziehen. Die einzige randomisierte Studie, in der Bevacizumab plus Strahlentherapie im Vergleich zu Bevacizumab allein untersucht wurde, zeigte ein verbessertes progressionsfreies Überleben, aber kein verlängertes Gesamtüberleben (Tsien et al. 2019).

Die wichtigsten systemischen Behandlungsoptionen, die bei Progression angewendet werden, sind Nitrosoharnstoffe, Wiederaufnahme von Temozolomid, Bevacizumab je nach Verfügbarkeit oder das Angebot der Teilnahme an einer klinischen Studie. CCNU (90–110 mg/m² KOF) wird aufgrund seiner Aktivität als Kontrollarm mehrerer randomisierter Studien zunehmend als Standard der Behandlung angesehen (Batchelor et al. 2013, Wick et al. 2017) mit progressionsfreien Überlebensraten nach 6 Monaten von 20 %. Ähnliche Ergebnisse wurden mit alternativen Dosierungsschemata von Temozolomid erzielt, wobei die Aktivität wahrscheinlich auf Patienten mit Tumoren mit MGMT-Promotormethylierung beschränkt ist (Perry et al. 2010, Weller et al. 2015). Es liegen keine Daten aus kontrollierten Studien vor, die die Ansicht stützen, dass dosisintensivierte Schemata gegenüber Temozolomid in Standarddosierung bei Progression des Glioblastoms nach einem temozolomidfreien Intervall überlegen sind.

Bevacizumab ist in verschiedenen Ländern der Welt, jedoch nicht in der Europäischen Union, für die Behandlung progredienter Glioblastome zugelassen. Die Zulassung basiert auf Ansprechraten im Bereich von 30 % in 2 unkontrollierten Phase-II-Studien (Friedman et al. 2009, Kreisl et al. 2009) und einer Verbesserung des progressionsfreien, nicht aber des Gesamtüberlebens in der EORTC-26101-Studie, in der es zusätzlich zu Lomustin eingesetzt und mit einer Lomustinmonotherapie verglichen wurde (Wick et al. 2017). Es wurde kein anderer aktiver Kombinationspartner für Bevacizumab identifiziert. Sein Hauptwert in der klinischen Praxis ist die vorübergehende Symptomkontrolle und die Option zum Einsparen von Steroiden bei einer Untergruppe von Patienten, möglicherweise besonders in einer Situation der Strahlentoxizität oder -nekrose (Levin et al. 2011), obwohl die entsprechende Studie nicht den üblichen Kriterien hinsichtlich Fallzahl und Homogenität des Studienkollektivs entsprochen hat.

Nivolumab war Bevacizumab nicht überlegen (Reardon et al. 2020) und Tumorbehandlungsfelder waren gegenüber *best physicians choice* in der Progression eines Glioblastoms nicht überlegen (Stupp et al. 2012). Ungefähr 50 % der seltenen epitheloiden Glioblastome sind BRAFV600E-mutiert, aber ihre Beziehung zu anderen Gliomen, insbesondere anaplastischen pleomorphen Xanthoastrozytomen, bleibt unklar (Korshunov et al. 2018). Eine mögliche Wirksamkeit einer Therapie mit BRAF-Inhibitoren wurde für einzelne Patienten berichtet (Ceccon et al. 2018, Kaley et al. 2018), während bei anderen keine wesentlichen therapeutischen Effekte beobachtet wurden (Smith-Cohn et al. 2019).

Regorafenib, ein Multikinaseinhibitor, ist in einer randomisierten Phase-II-Studie (REGOMA) bei Patienten mit der ersten Progression eines Glioblastoms gegenüber CCNU sowohl hinsichtlich des progressionsfreien als auch hinsichtlich des Gesamtüberlebens überlegen gewesen (Lombardi et al. 2019). Aktuell werden nicht nur mögliche molekulare Signaturen überprüft (Santangelo et al. 2020), sondern auch eine Bestätigungsuntersuchung der bisherigen Daten durchgeführt (NCT03970447).

Generell sollten bei Glioblastomen bildgebende Kontrollen in 3-monatigen Abständen erfolgen, bei fraglicher Progression ggf. auch in kürzeren Intervallen. Nur bei langfristig stabilen Patienten sollten die Intervalle ausgeweitet werden.

4.2.9 Diffuse Mittelliniengliome, H3 K27M-mutiert, WHO-Grad 4

Diese Tumorentität umfasst die Mehrzahl der Hirnstamm-, Thalamus- und spinalen diffusen Gliome bei Kindern und jüngeren Erwachsenen. Auch bei fehlenden histologischen Anaplasiezeichen erfolgt eine Einordnung in den WHO-Grad 4. Die chirurgischen Möglichkeiten sind begrenzt, und eine über die Strahlentherapie hinausgehende Behandlung ist nicht etabliert. Der MGMT-Promotor ist in der Regel nicht methyliert. Die Prognose ist schlecht.

4.2.10 Diffuse hemisphärische Gliome, H3.3 G34-mutiert, WHO-Grad 4

Diese diffusen IDH-Wildtyp-Gliome treten meist bei Jugendlichen und jungen Erwachsenen auf und zeigen mehrheitlich eine MGMT-Promotormethylierung (Sturm et al. 2012). Gemäß cIMPACT-NOW werden sie als eigene Entität betrachtet (Louis et al. 2020). Da diese Tumoren bisher als IDH-Wildtyp-Glioblastom klassifiziert und behandelt wurden, erscheint es sinnvoll, die Patienten mit einer kombinierten Chemoradiotherapie mit Temozolomid zu behandeln.

4.2.11 Spinale Gliome

Intramedulläre Tumoren umfassen Ependymome, pilozytische Astrozytome und diffus infiltrierend wachsende astrozytäre Gliome, darunter insbesondere diffuse Mittelliniengliome, H3 K27M-mutiert, WHO-Grad 4. IDH-mutierte Astrozytome und IDH-Wildtyp-Glioblastome sind selten. Das spinale Ependymom mit MYCN-Amplifikation ist eine neue, seltene Entität mit aggressivem klinischem Verhalten. Bei spinalen diffusen Gliomen tritt vermutlich häufiger eine liquorigene Aussaat auf als bei primär zerebraler Lokalisation. Die Therapiestrategien bei Erwachsenen entsprechen im Wesentlichen den Empfehlungen für die entsprechenden supratentoriellen Tumoren, mit den folgenden Spezifikationen: Die Bildgebung allein ist bei Erwachsenen nicht geeignet, die Diagnose eines Glioms im Hirnstamm und Rückenmark zu sichern (Rachinger et al. 2009). Deshalb ist im Erwachsenenalter die histologische Sicherung der Diagnose durch Biopsie indiziert. Bei umschriebenen wachsenden und exophytischen spinalen Gliomen, insbesondere Ependymomen, Subependymomen und myxopapillären Ependymomen sowie pilozytischen Astrozytomen, ist unter intraoperativem Monitoring eine weitgehende Tumorresektion möglich. Bei diffusen Astrozytomen des Rückenmarks ist unabhängig vom Ausmaß der Resektion und vom WHO-Grad die Strahlentherapie mit 45–54 Gy (5 × 1,8 Gy pro Woche) eine geeignete Maßnahme, die lokale Progression und damit neurologische Beeinträchtigung zu verzögern (Minehan et al. 1995, Landolfi et al. 1998, Robinson et al. 2005). Die Indikation zur Chemotherapie kann auf individueller Basis nach Artdiagnose, WHO-Grad und ggfs. MGMT-Status gemäß den Kriterien für intrakranielle Gliome gestellt werden.

4.2.12 Subependymale Riesenzellastrozytome, WHO-Grad 1

Diese seltenen, langsam wachsenden Gliome sind mit der Tuberösen Sklerose assoziiert und liegen typischerweise im Bereich der Seitenventrikel nahe dem Foramina Monroi und seltener im dritten Ventrikel. Sie manifestieren sich meist mit Symptomen und Zeichen des gesteigerten Hirndrucks. Klinisch symptomatische Tumoren werden neurochirurgisch reseziert. Aufgrund wachstumshemmender Wirkungen wurde für die Therapie dieser Tumoren der mTOR (*mammalian*

target of rapamycin)-Hemmstoff Everolimus zugelassen, der den biologischen Effekten der Mutation entgegenwirkt (Krüger et al. 2010, Franz et al. 2013). Daten zur Langzeitverträglichkeit dieser Therapie werden fortlaufend erhoben.

4.2.13 Sonstige Gliome

Für die in **Tabelle 8** gelisteten Gliomentitäten, die zum Teil neu über DNA-Methylierungsmuster, zum Teil durch (bereits länger bekannte) Einzelmarker klassifiziert werden, limitiert mit wenigen Ausnahmen das Fehlen größerer Serien oder Studien sowohl eine akkurate Prognoseabschätzung als auch eine fundierte Therapieempfehlung. Nachfolgend sind plausible Therapieoptionen zusammengefasst. Es ist vorgesehen, dass zukünftige Register und Studien diese und weitere neu definierte, seltene Entitäten systematisch erfassen, um differenziertere Therapievorgaben entwickeln zu können.

Tabelle 8. Optionen für die Primär- und Rezidivtherapie bei selteneren Gliomen

Tumor	Primärtherapie	Rezidivtherapie
Pleomorphes Xanthoastrozytom, WHO-Grad 2 oder 3	Resektion, Radiotherapie (Chemoradiotherapie), Studie	Studie, ggf. molekular orientierte Therapie
Chordoides Gliom, WHO-Grad 2	Wenn möglich, Resektion (und Strahlentherapie) (Chemostrahlentherapie), Studie	Strahlentherapie
Angiozentrisches Gliom, WHO-Grad 1	Wenn möglich, Resektion (Radiotherapie), Studie	Strahlentherapie oder Studie
Astroblastom, MN1-alteriert	Wenn möglich, Resektion und Strahlentherapie (Chemostrahlentherapie), Studie	Chemotherapie
Hochgradiges Astrozytom mit piloiden Merkmalen	Wenn möglich, Resektion, Radiotherapie (ggf. plus Chemotherapie), Studie	Chemotherapie
Subependymales Riesenzellastrozytom, WHO-Grad 1	Wenn möglich, Resektion +/- Everolimus	Everolimus, Re-Resektion, Radiotherapie

4.3 Supportive Therapie

4.3.1 Hirndruck

Bei primär erhöhtem Hirndruck mit Einklemmungsgefahr als Manifestation eines Glioms sind Sofortmaßnahmen der Hirndrucktherapie angezeigt. Diese bestehen in der Gabe hoher Dosen von Kortikosteroiden und ggf. Osmotherapeutika (Roth et al. 2010, 2020). Bei fehlendem raschem Ansprechen kann ggf. auch eine Notoperation zur Dekompression notwendig werden. Ob solche Maßnahmen bei bekannter Gliomerkrankung im Verlauf nach bereits erfolgter spezifischer Tumorthherapie indiziert sind, hängt von der individuellen Konstellation und von der weiteren Verfügbarkeit tumorspezifischer Therapiekonzepte über die Krisenintervention hinaus ab.

4.3.2 Thrombose

Bei Patienten mit Gliomen besteht postoperativ eine erhöhte Thromboemboliegefahr, die höher einzuschätzen ist als das postoperative Risiko bei anderen Erkrankungen (Marras et al. 2000). Wahrscheinlich liegt eine Veränderung spezifischer Gerinnungseigenschaften im Sinne eines paraneoplastischen Syndroms vor. Die Gefahr intrazerebraler Blutungen bei antikoagulierten Gliompatienten ist gering, sodass sich die Therapie tiefer Beinvenenthrombosen bei Gliompatienten nicht prinzipiell von der Therapie bei anderen Patienten unterscheidet. Vermutlich ist die Behandlung mit niedermolekularen fraktionierten Heparinen als besser steuerbare Therapie eine Alternative zur Antikoagulation mit Marcumar (Schmidt et al. 2002), wobei direkte orale Antikoagulanzen in unkontrollierten Studien eine sichere Alternative zu niedermolekularem Heparin darstellen (Thomas et al. 2019). Das Risiko thromboembolischer Ereignisse kann möglicherweise durch die Bestimmung der Thrombinbildung ex vivo besser abgeschätzt werden (Ay et al. 2011). Eine frühzeitig abgebrochene randomisierte Studie zeigte keine Wirksamkeit einer primären prophylaktischen Therapie mit niedermolekularem Heparin postoperativ (Perry et al. 2010b). Es scheint keine tumorspezifischen Effekte einer gerinnungshemmenden Therapie zu geben (Le Rhun et al. 2018). Weiterführende Hinweise finden sich in der S3-Leitlinie zur Prophylaxe der venösen Thromboembolie (AWMF-Registernummer 003/001, Stand 2015).

4.3.3 Antikonvulsiva

Eine primärprophylaktische Gabe von Antiepileptika ist nicht indiziert. Bei symptomatischer Epilepsie ist primär die Gabe von Antikonvulsiva indiziert (Kerrigan et al. 2011). Tritt postoperativ kein Krampfanfall auf, so ist der Versuch des Ausschleichens der antikonvulsiven Medikation spätestens nach 3 Monaten zu empfehlen. Tritt postoperativ mind. ein Krampfanfall auf, so sollte die Therapie mindestens 1 Jahr fortgesetzt werden (Liang et al. 2019). Fortlaufende Krampfanfälle machen in der Regel eine dauerhafte Antikonvulsivatherapie erforderlich (Weller et al. 2012). Bei präoperativen Anfällen und postoperativer Anfallsfreiheit wird das Autofahren in Deutschland in der Regel frühestens 1 Jahr nach der Operation wieder gestattet. Die Erlaubnis zum Führen von Fahrzeugen der Gruppe 2, u. a. Lkw und Personenbeförderung, kann meist nicht wieder erteilt werden (siehe auch: Begutachtungs-Leitlinien zur Kraftfahrereignung. M 115, <http://www.bast.de>).

Antikonvulsiva wie Levetiracetam, Gabapentin, Lamotrigin und Topiramamat, die auch für die Monotherapie zugelassen sind, oder auch Lacosamid (Ruda et al. 2020), Zonisamid und Brivaracetam als Add-on-Therapie bieten Vorteile gegenüber den klassischen Pharmaka Carbamazepin, Valproinsäure und Phenytoin. Aufgrund der guten Verträglichkeit, des Fehlens von Interaktionen (v. a. Enzyminduktion), der Möglichkeit einer raschen Aufsättigung sowie der Verfügbarkeit einer intravenösen Formulierung besitzt Levetiracetam insbesondere für die perioperative Therapie von Patienten mit einer symptomatischen Epilepsie und zerebralen Raumforderungen ein besonders günstiges Profil. Es werden vergleichbare Kontrollraten wie mit Phenytoin erzielt (Lim et al. 2009). Allerdings können psychiatrische Nebenwirkungen, insbesondere Gereiztheit bis zur offenen Aggressivität auftreten, die irrtümlich auch der Grunderkrankung und der Reaktion darauf zugeordnet werden können. Bei Lamotrigin sind die Notwendigkeit der einschleichenden Aufdosierung und das Fehlen einer intravenösen Formulierung Nachteile. Clonazepam und andere

Benzodiazepine sollten nur kurzfristig eingesetzt werden, etwa in der Aufdosierungsphase von Lamotrigin.

Es gibt keine bestätigten Hinweise, dass Antikonvulsiva die Effekte der Chemotherapie mit Blick auf das progressionsfreie oder Gesamtüberleben beeinflussen (Happold et al. 2016).

AMPA-Rezeptor-Antagonisten sind wegen der experimentellen Hinweise auf eine Rolle von AMPA-Rezeptoren bei der Gliomprogression interessante Substanzen, deren Potenzial aber sicher noch weiter beleuchtet werden sollte (Venkataramani et al. 2019). Für Perampanel legen Daten aus kleineren Studien eine Wirksamkeit als Add-on-Therapie nahe (Chonan et al. 2020).

4.3.4 Kortikosteroide

Wegen der erheblichen Nebenwirkungen bei chronischer Behandlung mit Kortikosteroiden ist die Indikation zu einer Fortführung der Kortikosteroidtherapie immer wieder kritisch zu prüfen. Es gibt keine Hinweise dafür, dass Dosierungen > 16 mg Dexamethasonäquivalent zusätzliche klinische Effekte haben. Prinzipiell ist pharmakologisch eine einmal tägliche Therapie ausreichend. Es gibt Hinweise zum negativen prognostischen Effekt von Steroiden bei paralleler tumorspezifischer Therapie (Reardon et al. 2020, Keskin et al. 2019, Pitter et al. 2016, Weiler et al. 2014). Bei Beseitigung der Raumforderung und Rückbildung des Hirnödems ist ein Ausschleichen der Steroide innerhalb der ersten Wochen nach Operation anzustreben. Im Rahmen einer sich eventuell anschließenden Strahlentherapie wird die Kortikosteroidtherapie, falls nach Maßgabe der Radioonkologie erforderlich, in niedrigerer Dosierung wieder aufgenommen (Roth et al. 2010).

4.3.5 Antiemese

Bei in der Neuroonkologie verabreichten Chemotherapeutika, die im Fall von Temozolomid über längere Zeiten oral verabreicht werden, kann eine latente, prolongierte Übelkeit die Lebensqualität deutlich beeinträchtigen. Deshalb sollte neben dem kurz wirksamen Ondansetron, wenn erforderlich, auch der Einsatz der länger und stärker wirksamen Serotoninantagonisten-Substanzen Tropisetron, Granisetron und Palonosetron (Rozzi et al. 2011) sowie bei hochsensiblen Patienten oder verzögerter Hyperemesis Substanz-P-Neurokinin-Rezeptor-Antagonisten wie Aprepitant erwogen werden (siehe auch S3-Leitlinie Supportive Therapie der Deutschen Krebsgesellschaft, AWMF-Registernummer 032/054OL). Da diese Medikationen aber häufig zu chronischer Obstipation führen, sollten sie in der kombinierten Radiochemotherapie-Phase nicht grundsätzlich täglich gegeben, sondern eine intermittierende Gabe mit alternierendem Einsatz schwächer und anders wirkender Substanzen wie Metoclopramid evaluiert und insbesondere bei guter Verträglichkeit und in der parallelen Radiochemotherapie mit niedriger Temozolomiddosierung ein Verzicht überlegt werden. Auf Steroide zur Antiemese wird in der Neuroonkologie weitgehend verzichtet, u. a. weil wegen der Stabilisierung der Blut-Hirn-Schranke und zytoprotektiver Eigenschaften von Steroiden eine Interferenz mit der Chemotherapie befürchtet wird.

4.3.6 Nicht empfohlene Therapien

Wir sprechen uns gegen die Anwendung jeder Behandlung aus, die über eine bestätigte Progression hinaus fortgeführt wird, einschließlich Bevacizumab (Hovey et al. 2017) und Tumorbehandlungsfelder, da der klinische Nutzen dieser Praxis noch nicht erwiesen ist. Weiterhin ist bekannt, dass mehrere klassische Chemotherapeutika bei Gliomen im Erwachsenenalter nicht aktiv sind und daher nicht angewendet werden sollten, darunter Irinotecan und Platinverbindungen. Angesichts des schlechten Ergebnisses bei vielen Patienten mit Gliomen entstehen und verschwinden neue Behandlungskonzepte, die nie in geeigneten klinischen Studien getestet wurden und von deren Einsatz außerhalb einer klinischen Studie abgeraten wird.

4.4 Nachsorge, psychosoziale Betreuung, Rehabilitation

Diagnose- und Behandlungspläne für Gliompatienten sollten während des gesamten Krankheitsverlaufs den Empfehlungen der multidisziplinären Tumorboards folgen. Die Tumorkonferenzen sind das Forum, um zu diskutieren, welche Behandlungen lokal stattfinden können, welche besser in einem spezialisierten Zentrum durchgeführt werden, welche für stationäre und welche für ambulante Einrichtungen geeignet sind und welche Neurorehabilitationsmaßnahmen sinnvoll sind. Lokale und nationale Richtlinien (www.dgn.org, www.awmf.de) sowie die EANO-Leitlinien bieten weitere Orientierungshilfen. Leitlinien spiegeln Wissen und Konsens zu einem bestimmten Zeitpunkt wider.

4.4.1 Nachsorge

Die weiteren klinischen Nachkontrollen hängen von der Tumorentität, dem Malignitätsgrad und von der gewählten postoperativen Therapie ab und sollten interdisziplinär festgelegt werden (s. o.). Eine eindeutige Aufgabenverteilung zwischen den einzelnen Fachdisziplinen sowie die Definition des zentralen Ansprechpartners für Patienten und Angehörige im weiteren Verlauf der Erkrankung sind empfehlenswert. Der Bedarf für Rehabilitation, psychoonkologische Betreuung und Hilfsmittel sollte möglichst früh geprüft werden.

4.4.2 Psychosoziale Betreuung

Die Häufigkeit psychosozialer Belastung und von Störungen, die sich nicht auf die Patienten beschränken, sondern auch nahe Angehörige regelhaft mit einbeziehen, erfordert die psychosoziale und ggf. neuropsychologische und psychiatrische Diagnostik aller Patienten bei Diagnosestellung sowie bei Veränderung im Verlauf. Bei Feststellung behandlungsbedürftiger psychischer Komorbidität ist eine qualifizierte und angemessene psychotherapeutische und ggf. medikamentöse anxiolytische und antidepressive Behandlung indiziert. Auf die Ergebnisse kontrollierter Studien kann sich eine solche Therapie nicht stützen (Rooney & Grant 2013). Die psychosoziale Diagnostik und Unterstützung von Patienten und Angehörigen ist ein unverzichtbarer Bestandteil der Behandlung aller Patienten.

4.4.3 Rehabilitation

Während und vor allem nach Abschluss der tumorspezifischen Therapie eines Glioms ist die Indikation zu einer Rehabilitation zu prüfen. Art und Ausmaß der Rehabilitationsmaßnahmen hängen nicht nur vom neurologischen Zustand, sondern auch von Alter und Lebenssituation des Patienten und dem zu erwartenden biologischen Verhalten des Tumors ab. Je nach Rehabilitationsbedürftigkeit kommt eine stationäre, teilstationäre oder ambulante Rehabilitation parallel zu oder im Anschluss an die Primärbehandlung infrage. Bei dringendem Rehabilitationsbedarf sollten Konzepte entwickelt werden, die eine Rehabilitation und eine tumorspezifische Therapie integrieren. Dabei stehen zunächst Rehabilitationsmaßnahmen im Vordergrund, die auf die Verbesserung der neurologischen und neuropsychologischen Defizite abzielen. Die Evidenz für die Wirksamkeit solcher Maßnahmen ist bisher nicht durch adäquate Studien belegt (Khan et al. 2013), wenngleich eine Fallkontrollstudie nahelegt, dass Rehabilitation bei Hirntumorpatienten ähnlich gute Ergebnisse erzielt wie bei Schlaganfallpatienten (Bartolo et al. 2012).

4.4.4 Palliative Maßnahmen

In fortgeschrittenen Stadien der Tumorerkrankung sind spezifische antineoplastische Maßnahmen nicht mehr angezeigt. Stattdessen ist eine kompetente palliativmedizinische Betreuung erforderlich. Die Diskussion und das Angebot zu palliativmedizinischen Maßnahmen sollte aufgrund der unheilbaren Natur der meisten hier besprochenen Erkrankungen zumindest einmalig auch früh im Erkrankungsverlauf im Sinne einer Orientierung und Beratung geschehen (Golla et al. 2014, Pace et al. 2017). Im späteren Verlauf grundlegend ist dabei der Einsatz von Antiemetika, Kortikosteroiden und Antikonvulsiva. Falls sich eine Schluckstörung entwickelt, muss rechtzeitig an die Umstellung der Medikation gedacht und eventuell die sublinguale oder rektale Applikation von Benzodiazepinen vorbereitet werden. Ggf. ist Flüssigkeitssubstitution erforderlich. Vor allem in der Endphase der Erkrankung, insbesondere bei zunehmendem Hirndruck, ist die Gabe von Opiaten indiziert, regelmäßig und in ausreichender Dosierung. Begleitend kann auch der Einsatz von Sedativa notwendig werden. Die Linderung von Schmerzen und anderen Symptomen hat in dieser Situation Vorrang vor den möglichen Nebenwirkungen dieser Medikamente. Gleichwertig neben den Maßnahmen der Symptomkontrolle steht die intensive psychosoziale Unterstützung sowohl der Patienten als auch der pflegenden Angehörigen. Dazu gehören die Organisation der häuslichen Versorgung, die Hilfsmittelversorgung, das Einbinden palliativmedizinisch spezialisierter Ärzte, Pflegedienste und Hospizhelfer, falls erforderlich, und ggf. die Einweisung auf eine Palliativstation oder in ein stationäres Hospiz.

4.4.5 Information und Aufklärung der Gliompatienten

Im ärztlichen Gespräch sollen Gliompatienten in verständlicher Sprache über die in dieser Leitlinie beschriebenen relevanten Therapieoptionen, deren Nutzen und Risiken sowie deren mögliche Auswirkungen auf die Lebensführung und Lebensqualität informiert werden. Der aufklärende Arzt soll sich vergewissern, dass die Informationen von den Patienten verstanden wurden. Insbesondere vor dem Hintergrund möglicher neurokognitiver Einschränkungen des Patienten soll der Wunsch erfragt werden, das Aufklärungs- bzw. Beratungsgespräch gemeinsam mit einer Vertrauensperson

(z. B. Partner, Angehöriger, Patientenvertreter) zu führen. Die Aufklärung des Patienten über seine Erkrankung und Behandlung kann mit zusätzlichen Informationsmaterialien (z. B. Patientenmappe, tumorspezifische Patienteninformationen) unterstützt werden, die frei vom Sponsoring pharmazeutischer und medizintechnischer Industrie sind und nach definierten Qualitätskriterien für Gesundheitsinformationen erstellt wurden.

Gliompatienten sind von Beginn an über Behandlungsmöglichkeiten zu informieren, die im Rahmen von klinischen Studien infrage kommen könnten.

Bei medikamentöser Behandlung und Methoden außerhalb der arzneimittelrechtlichen Zulassung sind die Patienten über die Möglichkeiten und Risiken aufzuklären, die die Behandlung im *Off-label-Use* mit sich bringt.

Gliompatienten sollen in jeder Phase des Versorgungsprozesses über Unterstützungsangebote informiert und evtl. auch zu den jeweiligen Diensten überwiesen werden. Das umfasst die psychoonkologische Betreuung und Seelsorge, die Rehabilitation und sozialrechtliche Beratung sowie dem Hinweis auf Ansprechpartner von regionalen Patientengruppen sowie Kontakt- und Informationsangeboten für Gliompatienten. Aufgrund des Mangels an tumorspezifischen, regionalen Selbsthilfeangeboten sollte grundsätzlich zusätzlich auf überregionale, qualifizierte Unterstützungs- und Informationsmöglichkeiten hingewiesen werden. Gliompatienten werden bei der Suche nach Hilfe mit vielen nicht wissenschaftlich fundierten Angeboten konfrontiert und müssen vor gesundheitsgefährdenden Angeboten durch klare Stellungnahmen gewarnt werden. Hirntumorpatienten sollen aktiv nach ihrer Nutzung von komplementärer und alternativer Behandlung befragt werden. Gliompatienten, die komplementäre Verfahren einsetzen, sollten auf mögliche Risiken und Interaktionen hingewiesen werden. Gliompatienten, die anstelle der Leitlinientherapie alternative Behandlung anwenden, sollte aktiv davon abgeraten werden.

4.4.6 Besonderheiten für die Schweiz und Österreich

Die Erteilung der Kfz-Fahrerlaubnis für Patienten mit Gliomen und symptomatischen epileptischen Anfällen ist in der Schweiz und in Österreich gesetzlich nicht spezifisch geregelt. Es gibt jedoch allgemeine Richtlinien, die auch zum Teil auf Gliompatienten anzuwenden sind. Diese sind in der Schweiz weniger streng als in Deutschland, z. B. mit Bezug auf die postoperative Periode, in der Fahren nicht gestattet werden soll.

Österreich kann Patienten mit symptomatischen epileptischen Anfällen bei zugrunde liegenden Strukturläsionen (gemäß Paragraf 12a der Führerscheingesetz-Gesundheitsverordnung) eine Lenkerberechtigung erst nach einer anfallsfreien Zeit von 1 Jahr erteilt werden.

5 Versorgungskoordination

Die therapeutische Strategie für Patienten mit Gliomen sollte grundsätzlich von der ersten therapeutischen Maßnahme an interdisziplinär festgelegt werden, wann immer möglich, im Rahmen einer interdisziplinären Fallkonferenz. Im Rahmen der Definition des individuellen Diagnose- und Therapiekonzepts wird auch geplant, welche Maßnahmen stationär und ambulant sowie im Rahmen der hausärztlichen Betreuung erfolgen können. Im Idealfall erfolgt die Betreuung gemeinschaftlich durch eine Spezialsprechstunde im Zentrum sowie hausärztlich in enger Abstimmung.

6 Finanzierung der Leitlinie

Die Mitglieder der Arbeitsgruppe haben ehrenamtlich an der Verfassung dieser Leitlinie mitgewirkt. Es gab keine finanzielle Unterstützung direkter oder indirekter Art.

7 Methodik der Leitlinienentwicklung/Leitlinienreport

7.1 Zusammensetzung der Leitliniengruppe

Federführend: Prof. Dr. W. Wick, Klinik für Neurologie und Klinische Kooperationseinheit Neuroonkologie, Universitätsklinikum Heidelberg und Deutsches Krebsforschungszentrum, Im Neuenheimer Feld 400, D-69120 Heidelberg, Deutschland
E-Mail: wolfgang.wick@med.uni-heidelberg.de

Diese Leitlinie wurde unter Koordination der Deutschen Gesellschaft für Neurologie (DGN) mit einem offiziellen Mandat der Deutschen Gesellschaft für Neurochirurgie (DGNC), der Deutschen Gesellschaft für Radioonkologie (DEGRO), der Deutschen Gesellschaft für Neuroradiologie (DGNR), der Deutschen Gesellschaft für Neuropathologie und Neuroanatomie (DGNN), der Deutschen Krebsgesellschaft (DKG), der Deutschen Gesellschaft für Hämatologie und Medizinische Onkologie (DGHO), der Schweizerischen Neurologischen Gesellschaft (SNG) und der Österreichischen Gesellschaft für Neurologie (ÖGN) erarbeitet.

Der federführende Autor W. Wick schlug der Deutschen Gesellschaft für Neurologie Mitglieder aus der eigenen Gesellschaft vor und kontaktierte die Vorstände der beteiligten Fachgesellschaften mit der Bitte um Nominierung von Vertretern für die Erstellung dieser Leitlinie. Die Vertreter aus Österreich und der Schweiz wurden der Deutschen Gesellschaft für Neurologie von den Ansprechpartnern der entsprechenden Fachgesellschaften für Neurologie vorgeschlagen.

Die Leitliniengruppe wurde demnach wie folgt zusammengesetzt:

Fachgesellschaft/Organisation	Vertreter (Mandatsträger)
Deutsche Gesellschaft für Neurologie (DGN)	Prof. Dr. P. Hau Prof. Dr. U. Herrlinger Dr. T. Kessler Prof. Dr. M. Platten Prof. Dr. U. Schlegel Prof. Dr. J. Steinbach Prof. Dr. G. Tabatabai Prof. Dr. W. Wick
Deutsche Gesellschaft für Neurochirurgie (DGNC)	Prof. Dr. W. Stummer Prof. Dr. J.C. Tonn
Deutsche Gesellschaft für Neuropathologie und Neuroanatomie (DGNN)	Prof. Dr. G. Reifenberger Prof. Dr. F. Sahm
Deutsche Gesellschaft für Neuroradiologie (DGNR)	Prof. Dr. M. Bendszus Prof. Dr. E. Hattingen
Deutsche Hirntumorhilfe (DHH)	S. Schaaf
Deutsche Gesellschaft für Radioonkologie e. V. (DEGRO)	Prof. Dr. A. Grosu
Deutsche Gesellschaft für Hämatologie und Medizinische Onkologie (DGHO)	Prof. Dr. T. Pukrop
Deutsche Krebsgesellschaft (DKG)	Prof. Dr. R. Goldbrunner Prof. Dr. E. Hattingen Prof. Dr. G. Reifenberger Prof. Dr. U. Schlegel Prof. Dr. J. Steinbach Prof. Dr. W. Wick
Österreichische Gesellschaft für Neurologie (ÖGN)	Prof. Dr. G. Stockhammer
Schweizerische Neurologische Gesellschaft (SNG)	Prof. Dr. M. Weller

7.2 Patientenvertretung

Die Leitlinie wurde unter direkter Beteiligung einer Patientenvertretung erstellt. Herr S. Schaaf hat für die Deutsche Hirntumorhilfe (DHH) stimmberechtigt an der Leitlinie mitgewirkt.

7.3 Recherche und Auswahl der wissenschaftlichen Belege

Es handelt sich um die Weiterentwicklung einer Leitlinie, die bereits eine hohe Akzeptanz im deutschen Sprachraum genoss. Die Autorengruppe ist an zahlreichen nationalen und internationalen Studienaktivitäten beteiligt und deshalb generell gut über aktuelle Entwicklungen informiert. Zusätzlich wurden seitens des federführenden Autors die Empfehlungen der *Cochrane Library* berücksichtigt und eine systematische Literaturrecherche in *Medline* unter den Stichworten der jeweiligen Tumorentitäten durchgeführt.

7.4 Verfahren zur Konsensfindung

Die Konsensfindung erfolgte durch eine Abstimmung der Leitlinie in 3 verschiedenen Versionen, die schrittweise weiterentwickelt und primär auf Basis der Leitlinie aus dem Jahr 2015 erstellt wurden. Für die Aktualisierung der Version 2021 erfolgten zudem zahlreiche Telefonate und kleinere Treffen auf den gängigen Kongressen, an denen die Vertreter der Neuroonkologie in Deutschland teilnehmen. Die Konsensfindung erfolgte abschließend über 3 Runden in einem modifizierten Delphi-Verfahren. Es gab mehrere Änderungswünsche; diese wurden diskutiert, zusammengefasst und in der folgenden Runde zur Abstimmung gestellt und entsprechend berücksichtigt. Nach der 3. Revision wurden alle Mitautoren gebeten, nochmals dezidiert zu den Kernaussagen der Leitlinie Stellung zu beziehen und eventuelle Interessenkonflikte im Zusammenhang mit einer der Kernaussagen zu deklarieren (Umgang mit Interessenkonflikten siehe Kapitel 7.6 auf S. 60). Die konkreten Rückmeldungen sind anonym per Fax auf einem Formblatt an Koordinator Herr Prof. Wick, Universitätsklinikum Heidelberg, erfolgt. Alle Kernaussagen wurden in einer letzten Videokonferenz am 15.3.2021 einstimmig angenommen. Bei einer Zustimmung von > 95 % der Teilnehmer wurde daher ein starker Konsens erreicht (vgl. **Tabelle 10**). Dies gilt für alle in der Leitlinie aufgeführten Empfehlungen.

7.5 Empfehlungsgraduierung und Feststellung der Konsensstärke

Hinsichtlich der Stärke der Empfehlung werden in der Leitlinie 3 Empfehlungsgrade unterschieden, die sich in der Formulierung der Empfehlungen laut **Tabelle 9** widerspiegeln.

Tabelle 9. Verwendete Empfehlungsgrade

Beschreibung	Ausdrucksweise
Starke Empfehlung	Soll/soll nicht
Empfehlung	Sollte/sollte nicht
Empfehlung offen	Kann erwogen/verzichtet werden

Die Konsensstärke wurde nach **Tabelle 10** klassifiziert.

Tabelle 10. Feststellung der Konsensstärke

Klassifikation der Konsensstärke	
Starker Konsens	> 95 % der Stimmberechtigten
Konsens	> 75–95 % der Stimmberechtigten
Mehrheitliche Zustimmung	> 50–75 % der Stimmberechtigten
Keine mehrheitliche Zustimmung	< 50 % der Stimmberechtigten

7.6 Erklärung von Interessen und Umgang mit Interessenkonflikten

Alle Mitwirkenden an der Leitlinie haben ihre Interessenerklärungen (AWMF-Formular, Stand 2018, zur Erklärung von Interessen im Rahmen von Leitlinienvorhaben) vollständig ausgefüllt beim Koordinator bzw. beim Editorial Office Leitlinien der DGN eingereicht. Die Bewertung der Interessenerklärungen auf thematischen Bezug zur Leitlinie erfolgte durch den Koordinator Prof. Dr. Wolfgang Wick, dessen Interessen wurden von einem anonym arbeitenden, unabhängigen und sachkundigen Interessenkonfliktbeauftragten der DGN bewertet.

Die Angaben wurden im Hinblick auf einen vorliegenden thematischen Bezug, thematische Relevanz, Art und Intensität der Beziehung sowie auf die Höhe der Bezüge durchgesehen.

Als *geringer* Interessenkonflikt wurden gewertet: Vortrags- und Autorentätigkeiten zu Produkten der Pharmaindustrie oder Drittmittel aus staatlicher Förderung, welche in der LL empfohlen werden.

Als *moderater* Interessenkonflikt wurden gewertet: Ad-Board-, Berater- und Gutachter-Interessen zu Produkten der Pharmaindustrie, die in der LL besprochen werden. Des Weiteren Industrie-Drittmittel in verantwortlicher Position, welche in der LL empfohlen werden.

Als *hoher* Interessenkonflikt wurden gewertet: Eigentümerinteressen; Besitz von Geschäftsanteilen; Patentbesitz aus Verfahren oder Produkten mit Bezug zur LL; verwandtschaftliche Beziehungen zu einer Firma, die ein Produkt vermarktet, welches in der LL behandelt wird.

Ergebnisse

Bei 18 von 20 Mitwirkenden wurden keine oder nur geringe Interessenkonflikte festgestellt, weshalb hier keine Konsequenzen, z. B. Enthaltungen, erfolgten.

Bei festgestellten Interessen moderater Relevanz hat sich 1 Mitwirkender bei Abstimmungen zum Thema „Optune“ enthalten. Hinsichtlich (Eigentümer-)Interessen hoher Relevanz hat 1 Mitwirkender bei den Beratungen zur IDH-Diagnostik nicht teilgenommen.

Die 50%-Regel der DGN wurde eingehalten. Diese besagt, dass mindestens 50 Prozent der an der Leitlinie Beteiligten keine oder nur geringe für die Leitlinie relevante Interessenkonflikte haben dürfen.

Die dargelegten Interessen der Mitwirkenden und die daraus gezogenen Konsequenzen sind aus Gründen der Transparenz in der tabellarischen Zusammenfassung (siehe separates Dokument) aufgeführt.

7.7 Externe Begutachtung und Verabschiedung

Die Leitlinie wurde von 2 anonymen Gutachtern im Auftrag der Deutschen Gesellschaft für Neurologie begutachtet.

Diese Leitlinie ist von der Kommission Leitlinien der Deutschen Gesellschaft für Neurologie sowie von den Vorständen der beteiligten Fachgesellschaften verabschiedet worden.

7.8 Gültigkeitsdauer und Aktualisierungsverfahren

Diese Leitlinienaktualisierung erhält ihre Gültigkeit 3 Jahre nach dem Überarbeitungsstand:

- Stand: 1. Februar 2021
- Gültig bis: 31. Januar 2024

Koordination: Prof. Dr. W. Wick, Klinik für Neurologie und Klinische Kooperationseinheit Neuroonkologie, Universitätsklinikum Heidelberg und Deutsches Krebsforschungszentrum, E-Mail: wolfgang.wick@med.uni-heidelberg.de

8 Abkürzungen

ACNU	1-[(4-Amino-2-methylpyrimidin-5-yl)methyl]-3-(2-chlorethyl)-3-nitrosoharnstoff
ALA	5-Aminolävulinsäure
BCNU	1,3-Bis(2-chlorethyl)-1-nitrosoharnstoff
BRAF	v-Raf-Maussarkomvirus-Homolog B1
CCNU	1-(2-Chlorethyl)-3-cyclohexyl-1-nitrosoharnstoff
CT	Computertomographie
EORTC	European Organization for Research and Treatment of Cancer
FET	Fluoräthyltyrosin
ICRU	International Commission on Radiological Units
IDH	Isozitatdehydrogenase
IMRT	Intensitätsmodulierte Radiotherapie
KOF	Körperoberfläche
MET	Methionin
MRT	Magnetresonanztomographie
MGMT	O6-Methylguanyl-DANN-Methyltransferase
PCR	Polymerasekettenreaktion
MRS	Magnetresonanzspektroskopie
mTOR	mammalian target of rapamycin
NOA	Neuroonkologische Arbeitsgemeinschaft
PCV	Procarbazin+CCNU+Vincristin
PET	Positronenemissionstomographie
RTOG	Radiation Therapy Oncology Group
SPECT	single photon emission computed tomography
WHO	World Health Organization

Literatur

- Albert NL, Weller M, Suchorska B, et al. Response Assessment in Neuro-Oncology working group and European Association for Neuro-Oncology recommendations for the clinical use of PET imaging in gliomas. *Neuro-oncology* 2016;18:1199-208.
- Andrieuolo F., et al. Childhood supratentorial ependymomas with YAP1-MAMLD1 fusion: an entity with characteristic clinical, radiological, cytogenetic and histopathological features. *Brain Pathol.* 2019;29:205-216.
- Appay R, Dehais C, Maurage C-A, et al. CDKN2A homozygous deletion is a strong adverse prognosis factor in diffuse malignant IDH-mutant gliomas. *Neuro-Oncology* 2019;21:1519-28.
- Ay C, Dunkler D, Simanek R, et al. Prediction of venous thromboembolism in patients with cancer by measuring thrombin generation: results from the Vienna cancer and thrombosis study. *J Clin Oncol* 2011;29:2099-2103.
- Bady P, Delorenzi M, Hegi ME. Sensitivity Analysis of the MGMT-STP27 Model and Impact of Genetic and Epigenetic Context to Predict the MGMT Methylation Status in Gliomas and Other Tumors. *J Mol Diagn* 2016;18:350-61.
- Balana C, Vaz MA, Sepúlveda JM, et al. A phase II randomized, multicenter, open-label trial of continuing adjuvant temozolomide beyond six cycles in patients with glioblastoma (GEINO 14-01). *Neuro-Oncology* 2020; published online April 24. DOI: 10.1093/neuonc/noaa107.
- Bartolo M, Zucchella C, Pace A, et al. Early rehabilitation after surgery improves functional outcome in inpatients with brain tumours. *J Neuro-Oncol* 2012;107:537-544.
- Batchelor TT, Mulholland P, Neyns B, et al. Phase III randomized trial comparing the efficacy of cediranib as monotherapy, and in combination with lomustine, versus lomustine alone in patients with recurrent glioblastoma. *J Clin Oncol* 2013;31:3212-8.
- Baumert BG, Hegi ME, van den Bent MJ, et al. Temozolomide chemotherapy versus radiotherapy in high-risk low-grade glioma (EORTC 22033-26033): a randomised, open-label, phase 3 intergroup study. *The Lancet Oncology* 2016;17(11):1521-32.
- Bell EH, Won M, Fleming J, et al. Updated predictive analysis of the WHO-defined molecular subgroups of low-grade gliomas within the high-risk treatment arms of NRG Oncology/RTOG 9802. *J Clin Oncol* 2019 37:15_suppl,2002-2002.
- Bernard-Arnoux F, Lamure M, Ducray F, Aulagner G, Honnorat J, Armoiry X. The cost-effectiveness of tumor-treating fields therapy in patients with newly diagnosed glioblastoma. *Neuro-oncology* 2016;18:1129-36.
- Bette S, Gempt J, Huber T, et al. Patterns and Time Dependence of Unspecific Enhancement in Postoperative Magnetic Resonance Imaging After Glioblastoma Resection. *World Neurosurg* 2016;90:440-7.

- Brat DJ, Aldape K, Colman H, et al. cIMPACT-NOW update 3: recommended diagnostic criteria for “diffuse astrocytic glioma, IDH-wildtype, with molecular features of glioblastoma, WHO grade IV”. *Acta Neuropathol* 2018;136:805-810.
- Brat DJ, Aldape K, Colman H, Figarella-Branger D, Fuller GN, Giannini C, Holland EC, Jenkins RB, Kleinschmidt-DeMasters B, Komori T, Kros JM, Louis DN, McLean C, Perry A, Reifenberger G, Sarkar C, Stupp R, van den Bent M, von Deimling A, Weller M. Recommended grading criteria and terminologies for IDH-mutant astrocytomas. *Acta Neuropathol* 2020;139:603-608.
- Brem H, Piantadosi S, Burger PC, et al. Placebo-controlled trial of safety and efficacy of intraoperative controlled delivery by biodegradable polymers of chemotherapy for recurrent gliomas. *Lancet* 1995;345:1008-1012.
- Buckner JC, Shaw EG, Pugh SL, et al. Radiation plus Procarbazine, CCNU, and Vincristine in Low-Grade Glioma. *N Engl J Med* 2016;374(14):1344-55.
- Bullis CL, Maldonado-Perez A, Bowden SG, et al. Diagnostic impact of preoperative corticosteroids in primary central nervous system lymphoma. *J Clin Neurosci*. 2020;72:287-291. doi: 10.1016/j.jocn.2019.10.010
- Cairncross G, Wang M, Shaw E, et al. Phase III trial of chemoradiotherapy for anaplastic oligodendroglioma: long-term results of RTOG 9402. *J Clin Oncol* 2013;31:337-343.
- Capper D, Zentgraf H, Balss J, Hartmann C, von Deimling A. Monoclonal antibody specific for IDH1 R132H mutation. *Acta Neuropathol*. 2009 Nov;118(5):599-601. doi: 10.1007/s00401-009-0595-z. Epub 2009 Oct 2. PMID: 19798509.
- Capper D, Jones DTW, Sill M, et al. DNA methylation-based classification of central nervous system tumours. *Nature* 2018;555:469-474.
- Caramanna I, Bottomley A, Drijver AJ, Twisk J, van den Bent M, Idbaih A, Wick W, Pe M, Klein M, Reijneveld JC; EORTC Quality of Life Group and Brain Tumour Group. Objective neurocognitive functioning and neurocognitive complaints in patients with high-grade glioma: Evidence of cognitive awareness from the European Organisation for Research and Treatment of Cancer brain tumour clinical trials. *Eur J Cancer*. 2020 Dec 18;144:162-168. doi: 10.1016/j.ejca.2020.10.040. Epub ahead of print. PMID: 33348088.
- Ceccon G, Werner JM, Dunkl V, Tscherpel C, Stoffels G, Brunn A, Deckert M, Fink GR, Galldiks N. Dabrafenib Treatment in a Patient with an Epithelioid Glioblastoma and BRAF V600E Mutation. *Int J Mol Sci*. 2018 Apr 5;19(4):1090. doi: 10.3390/ijms19041090. PMID: 29621181; PMCID: PMC5979405.
- Chinot O, Wick W, Mason W, et al. Bevacizumab plus radiotherapy-temozolomide for newly diagnosed glioblastoma. *N Engl J Med* 2014;370:709-722.
- Chonan M, Saito R, Kanamori M, Osawa SI, Watanabe M, Suzuki H, Nakasato N, Tominaga T. Experience of Low Dose Perampanel to Add-on in Glioma Patients with Levetiracetam-

- uncontrollable Epilepsy. *Neurol Med Chir (Tokyo)*. 2020 Jan 15;60(1):37-44. doi: 10.2176/nmc.oa.2018-0245. Epub 2019 Nov 21. PMID: 31748440; PMCID: PMC6970066.
- Coomans MB, Taphoorn MJB, Aaronson NK, Baumert BG, van den Bent M, Bottomley A, Brandes AA, Chinot O, Coens C, Gorlia T, Herrlinger U, Keime-Guibert F, Malmström A, Martinelli F, Stupp R, Talacchi A, Weller M, Wick W, Reijneveld JC, Dirven L. Measuring change in health-related quality of life: the impact of different analytical methods on the interpretation of treatment effects in glioma patients. *Neurooncol Pract*. 2020 Jun 7;7(6):668-675. doi: 10.1093/nop/npaa033. PMID: 33304601; PMCID: PMC7716184.
- De Witt Hamer PC, Robles SG, Zwinderman AH, Duffau H, Berger MS. Impact of intraoperative stimulation brain mapping on glioma surgery outcome: a meta-analysis. *J Clin Oncol*. 2012 Jul 10;30(20):2559-65.
- Ellingson BM, Bendszus M, Boxerman J, et al. Consensus recommendations for a standardized Brain Tumor Imaging Protocol in clinical trials. *Neuro-oncology* 2015;17:1188-98.
- Ellison DW, Hawkins C, Jones DTW, Onar-Thomas A, Pfister SM, Reifenberger G, Louis DN. cIMPACT-NOW update 4: diffuse gliomas characterized by MYB, MYBL1, or FGFR1 alterations or BRAFV600E mutation. *Acta Neuropathol*. 2019 Apr;137(4):683-687. doi: 10.1007/s00401-019-01987-0. Epub 2019 Mar 8. PMID: 30848347.
- Ellison DW, Aldape KD, Capper D, Fouladi M, Gilbert MR, Gilbertson RJ, Hawkins C, Merchant TE, Pajtler K, Venneti S, Louis DN. cIMPACT-NOW update 7: advancing the molecular classification of ependymal tumors. *Brain Pathol*. 2020 Sep;30(5):863-866. doi: 10.1111/bpa.12866. Epub 2020 Jun 23. PMID: 32502305.
- Fangusaro J, Onar-Thomas A, Young Poussaint T, Wu S, Ligon AH, Lindeman N, Banerjee A, Packer RJ, Kilburn LB, Goldman S, Pollack IF, Qaddoumi I, Jakacki RI, Fisher PG, Dhall G, Baxter P, Kreissman SG, Stewart CF, Jones DTW, Pfister SM, Vezina G, Stern JS, Panigrahy A, Patay Z, Tamrazi B, Jones JY, Haque SS, Enterline DS, Cha S, Fisher MJ, Doyle LA, Smith M, Dunkel IJ, Fouladi M. Selumetinib in paediatric patients with BRAF-aberrant or neurofibromatosis type 1-associated recurrent, refractory, or progressive low-grade glioma: a multicentre, phase 2 trial. *Lancet Oncol*. 2019 Jul;20(7):1011-1022. doi: 10.1016/S1470-2045(19)30277-3. Epub 2019 May 28. PMID: 31151904; PMCID: PMC6628202.
- Franz DN, Belousova E, Sparagana S, et al. Efficacy and safety of everolimus for subependymal giant cell astrocytomas associated with tuberous sclerosis complex (EXIST-1): a multicentre, randomized, placebo-controlled phase III trial. *Lancet* 2013;381:125-132.
- Friedman H, Prados M, Wen P, et al. Bevacizumab alone and in combination with irinotecan in recurrent glioblastoma. *J Clin Oncol* 2009;27:4733-4740.
- Ghasemi DR, Sill M, Okonechnikov K, Korshunov A, Yip S, Schutz PW, Scheie D, Kruse A, Harter PN, Kastelan M, Wagner M, Hartmann C, Benzel J, Maass KK, Khasraw M, Sträter R, Thomas C, Paulus W, Kratz CP, Witt H, Kawauchi D, Herold-Mende C, Sahm F, Brandner S, Kool M, Jones DTW, von Deimling A, Pfister SM, Reuss DE, Pajtler KW. MYCN amplification drives an

- aggressive form of spinal ependymoma. *Acta Neuropathol.* 2019 Dec;138(6):1075-1089. doi: 10.1007/s00401-019-02056-2. Epub 2019 Aug 14. PMID: 31414211; PMCID: PMC6851394.
- Gilbert MR, Ruda R, Soffietti R. Ependymomas in adults. *Curr Neurol Neurosci Rep* 2010;10:240-247.
- Gilbert MR, Wang M, Aldape KD, et al. Dose-dense temozolomide for newly diagnosed glioblastoma: a randomized phase III clinical trial. *J Clin Oncol* 2013;31:4085-4091.
- Gilbert MR, Dignam JJ, Won M, Armstrong TS, et al. A randomized trial of bevacizumab for newly diagnosed glioblastoma. *N Engl J Med* 2014;370:699-708.
- Golla H, Ale Ahmad M, Galushko M, et al. Glioblastoma multiforme from diagnosis to death: a prospective, hospital-based, cohort, pilot feasibility study of patient reported symptoms and needs. *Support Care Cancer.* 2014 Dec;22(12):3341-52.
- Gomez DR, Missett BT, Wara WM, et al. High failure rate in spinal ependymomas with long-term follow-up. *Neuro-oncol* 2005;7:254-259.
- Habets EJ, Taphoorn MJ, Nederend S, et al. Health-related quality of life and cognitive functioning in long-term anaplastic oligodendroglioma and oligoastrocytoma survivors. *J Neurooncol* 2014;116(1):161-8.
- Happold C, Gorlia T, Chinot O, et al. Does Valproic Acid or Levetiracetam Improve Survival in Glioblastoma? A Pooled Analysis of Prospective Clinical Trials in Newly Diagnosed Glioblastoma. *J Clin Oncol.* 2016;34(7):731-9.
- Hargrave DR, Bouffet E, Tabori U, Broniscer A, Cohen KJ, Hansford JR, Geoerger B, Hingorani P, Dunkel IJ, Russo MW, Tseng L, Dasgupta K, Gasal E, Whitlock JA, Kieran MW. Efficacy and Safety of Dabrafenib in Pediatric Patients with *BRAF* V600 Mutation-Positive Relapsed or Refractory Low-Grade Glioma: Results from a Phase I/IIa Study. *Clin Cancer Res.* 2019 Dec 15;25(24):7303-7311. doi: 10.1158/1078-0432.CCR-19-2177. PMID: 31811016.
- Hegi ME, Diserens AC, Gorlia T, et al. *MGMT* gene silencing and response to temozolomide in glioblastoma. *N Engl J Med* 2005;352:997-1003.
- Herrlinger U, Tzaridis T, Mack F, et al., for the Neurooncology Working Group (NOA) of the German Cancer Society. Phase III trial of CCNU/temozolomide (TMZ) combination therapy vs. standard TMZ therapy for newly diagnosed *MGMT*-methylated glioblastoma patients: the randomized, open-label CeTeG/NOA-09 trial. *Lancet* 2019;393:678-688.
- Hovey EJ, Field KM, Rosenthal MA, et al. Continuing or ceasing bevacizumab beyond progression in recurrent glioblastoma: an exploratory randomized phase II trial. *Neurooncol Pract* 2017; 4:171-81.
- Jakola AS, Skjulsvik AJ, Myrmel KS, et al. Surgical resection versus watchful waiting in low-grade gliomas. *Ann Oncol* 2017;28:1942-8.
- Jones DT, Hutter B, Jäger N, et al. Recurrent somatic alterations of *FGFR1* and *NTRK2* in pilocytic astrocytoma. *Nat Genet* 2013;45:927-932.

- Jünger ST, Andreiuolo F, Mynarek M, Wohlers I, Rahmann S, Klein-Hitpass L, Dörner E, Zur Mühlen A, Velez-Char N, von Hoff K, Warmuth-Metz M, Kortmann RD, Timmermann B, von Bueren A, Rutkowski S, Pietsch T. CDKN2A deletion in supratentorial ependymoma with RELA alteration indicates a dismal prognosis: a retrospective analysis of the HIT ependymoma trial cohort. *Acta Neuropathol.* 2020 Sep;140(3):405-407. doi: 10.1007/s00401-020-02169-z. Epub 2020 Jun 8. PMID: 32514758; PMCID: PMC7423858.
- Kaley T, Touat M, Subbiah V, et al. BRAF Inhibition in BRAFV600-Mutant Gliomas: Results From the VE-BASKET Study. *J Clin Oncol* 2018; JCO2018789990.
- Keime-Guibert F, Chinot O, Taillandier L, et al. Radiotherapy for glioblastoma in the elderly. *N Engl J Med* 2007;356:1527-1535.
- Kerrigan S, Grant R. Antiepileptic drugs for treating seizures in adults with brain tumours. *Cochrane Database of Systematic Reviews* 2011, Issue 8. Art. No.: CD008586.
- Keskin DB, Anandappa AJ, Sun J, et al. Neoantigen vaccine generates intratumoral T cell responses in phase Ib glioblastoma trial. *Nature.* 2019;565(7738):234-239. doi: 10.1038/s41586-018-0792-9.
- Khan F, Amatya B, Ng L, et al. Multidisciplinary rehabilitation after primary brain tumor treatment. *Cochrane Database of Systematic Reviews* 2013, Issue 1, Art. No.: CD009509.
- Körber V, Yang J, Barah P, Wu Y, Stichel D, Gu Z, Fletcher MNC, Jones D, Hentschel B, Lamszus K, Tonn JC, Schackert G, Sabel M, Felsberg J, Zacher A, Kaulich K, Hübschmann D, Herold-Mende C, von Deimling A, Weller M, Radlwimmer B, Schlesner M, Reifenberger G, Höfer T, Lichter P. Evolutionary Trajectories of IDH^{WT} Glioblastomas Reveal a Common Path of Early Tumorigenesis Instigated Years ahead of Initial Diagnosis. *Cancer Cell.* 2019 Apr 15;35(4):692-704.e12. doi: 10.1016/j.ccell.2019.02.007. Epub 2019 Mar 21. PMID: 30905762.
- Korshunov A, Chavez L, Sharma T, Ryzhova M, Schrimpf D, Stichel D, Capper D, Sturm D, Kool M, Habel A, Kleinschmidt-DeMasters BK, Rosenblum M, Absalyamova O, Golanov A, Lichter P, Pfister SM, Jones DTW, Perry A, von Deimling A. Epithelioid glioblastomas stratify into established diagnostic subsets upon integrated molecular analysis. *Brain Pathol.* 2018 Sep;28(5):656-662. doi: 10.1111/bpa.12566. Epub 2017 Oct 30. PMID: 28990704; PMCID: PMC7469088.
- Kreisl TN, Kim L, Moore K, et al. Phase II trial of single-agent bevacizumab followed by bevacizumab plus irinotecan at tumor progression in recurrent glioblastoma. *J Clin Oncol* 2009;27:740-745.
- Krüger DA, Care MM, Holland K, et al. Everolimus for subependymal giant-cell astrocytomas in tuberous sclerosis. *N Engl J Med* 2010;363:1801-1811.
- Landolfi JC, Thaler HT, DeAngelis LM. Adult brainstem gliomas. *Neurology* 1998;51:1136-1139.
- Law I, Albert NL, Arbizu J, Boellaard R, Drzezga A, Galldiks N, la Fougère C, Langen KJ, Lopci E, Lowe V, McConathy J, Quick HH, Sattler B, Schuster DM, Tonn JC, Weller M. Joint

- EANM/EANO/RANO practice guidelines/SNMMI procedure standards for imaging of gliomas using PET with radiolabelled amino acids and [¹⁸F]FDG: version 1.0. *Eur J Nucl Med Mol Imaging*. 2019 Mar;46(3):540-557. doi: 10.1007/s00259-018-4207-9. Epub 2018 Dec 5. PMID: 30519867; PMCID: PMC6351513.
- Le Rhun E, Genbrugge E, Stupp R, et al. Associations of anticoagulant use with outcome in newly diagnosed glioblastoma. *Eur J Cancer*. 2018;101:95-104.
- Levin VA, Bidaut L, Hou P, et al. Randomized double-blind placebo-controlled trial of bevacizumab therapy for radiation necrosis of the central nervous system. *Int J Radiat Oncol Biol Phys*. 2011;79(5):1487-95.
- Liang S et al. Clinical practice guidelines for the diagnosis and treatment of adult diffuse glioma-related epilepsy. *Cancer Med*. 2019 Aug;8(10):4527-4535.
- Lim D, Phiroz T, Chang E, et al. Safety and feasibility of switching from phenytoin to levetiracetam monotherapy for glioma-related seizure control following craniotomy: a randomized phase II pilot study. *J Neuro-Oncol* 2009;93:349-354.
- Lombardi G, De Salvo GL, Brandes AA, Eoli M, Rudà R, Faedi M, Lolli I, Pace A, Daniele B, Pasqualetti F, Rizzato S, Bellu L, Pambuku A, Farina M, Magni G, Indraccolo S, Gardiman MP, Soffietti R, Zaganel V. Regorafenib compared with lomustine in patients with relapsed glioblastoma (REGOMA): a multicentre, open-label, randomised, controlled, phase 2 trial. *Lancet Oncol*. 2019 Jan;20(1):110-119. doi: 10.1016/S1470-2045(18)30675-2. Epub 2018 Dec 3. PMID: 30522967.
- Louis DN, Perry A, Reifenberger G, et al. The 2016 World Health Organization Classification of Tumors of the Central Nervous System: a summary. *Acta Neuropathol* 2016; 131(6): 803-20.
- Louis DN, Ellison DW, Brat DJ, Aldape K, Capper D, Hawkins C, Paulus W, Perry A, Reifenberger G, Figarella-Branger D, von Deimling A, Wesseling P. cIMPACT-NOW: a practical summary of diagnostic points from Round 1 updates. *Brain Pathol*. 2019 Jul;29(4):469-472. doi: 10.1111/bpa.12732. Epub 2019 May 22. PMID: 31038238.
- Louis DN, Wesseling P, Aldape K, Brat DJ, Capper D, Cree IA, Eberhart C, Figarella-Branger D, Fouladi M, Fuller GN, Giannini C, Haberler C, Hawkins C, Komori T, Kros JM, Ng HK, Orr BA, Park SH, Paulus W, Perry A, Pietsch T, Reifenberger G, Rosenblum M, Rous B, Sahm F, Sarkar C, Solomon DA, Tabori U, van den Bent MJ, von Deimling A, Weller M, White VA, Ellison DW. cIMPACT-NOW update 6: new entity and diagnostic principle recommendations of the cIMPACT-Utrecht meeting on future CNS tumor classification and grading. *Brain Pathol*. 2020 Jul;30(4):844-856. doi: 10.1111/bpa.12832. Epub 2020 Apr 19. PMID: 32307792.
- Malmström A, Grønberg BH, Marosi C, et al. Temozolomide versus standard 6-week radiotherapy versus hypofractionated radiotherapy for patients aged over 60 years with glioblastoma: the Nordic randomized phase 3 trial. *Lancet Oncol* 2012;13:916-926.
- Marras LC, Geerts WH, Perry JR. The risk of venous thromboembolism is increased throughout the course of malignant glioma. *Cancer* 2000;89:640-646.

- Mayo C, Martel MK, Marks LB, Flickinger J, Nam J, Kirkpatrick J. Radiation dose-volume effects of optic nerves and chiasm. *Int J Radiat Oncol Biol Phys* 2010a Mar 1;76(3 Suppl):S28-35.
- Mayo C, Yorke E, Merchant TE. Radiation associated brainstem injury. *Int J Radiat Oncol Biol Phys* 2010b;76(3 Suppl):S36-41.
- Merchant TE, Mulhern RK, Krasin MJ, Kun LE, Williams T, Li C, et al. Preliminary results from a phase II trial of conformal radiation therapy and evaluation of radiation-related CNS effects for pediatric patients with localized ependymoma. *J Clin Oncol* 2004;22:3156-3162.
- Miller AM, Shah RH, Pentsova EI, et al. Tracking tumour evolution in glioma through liquid biopsies of cerebrospinal fluid. *Nature*. 2019;565(7741):654-658. doi:10.1038/s41586-019-0882-3
- Minehan KJ, Shaw EG, Scheithauer BW, et al. Spinal cord astrocytoma: pathological and treatment considerations. *J Neurosurg* 1995;83:590-595.
- Muralidharan K, Yekula A, Small JL, Rosh ZS, Kang KM, Wang L, Lau S, Zhang H, Lee H, Bettegowda C, Chicoine MR, Kalkanis SN, Shankar GM, Nahed BV, Curry WT, Jones PS, Cahill DP, Balaj L, Carter BS. *TERT* Promoter Mutation Analysis for Blood-Based Diagnosis and Monitoring of Gliomas. *Clin Cancer Res*. 2021 Jan 1;27(1):169-178.
- Nassiri F, Chakravarthy A, Feng S, Shen SY, Nejad R, Zuccato JA, Voisin MR, Patil V, Horbinski C, Aldape K, Zadeh G, De Carvalho DD. Detection and discrimination of intracranial tumors using plasma cell-free DNA methylomes. *Nat Med*. 2020 Jul;26(7):1044-1047. doi: 10.1038/s41591-020-0932-2. Epub 2020 Jun 22. PMID: 32572265.
- Nayak L, DeAngelis LM, Brandes AA, et al. The Neurologic Assessment in Neuro-Oncology (NANO) scale: a tool to assess neurologic function for integration into the Response Assessment in Neuro-Oncology (RANO) criteria. *Neuro-oncology* 2017;19:625-35.
- Niyazi M, Brada M, Chalmers AJ, et al. ESTRO-ACROP guideline „target delineation of glioblastomas“. *Radiother Oncol* 2016;118:35-42.
- Okada H, Weller M, Huang R, et al. Immunotherapy response assessment in neuro-oncology: a report of the RANO working group. *Lancet Oncol*. 2015;16(15):e534-e542. doi: 10.1016/S1470-2045(15)00088-1.
- Osswald M, Jung E, Sahm F, et al. Brain tumour cells interconnect to a functional and resistant network. *Nature* 2015;528(7580):93-8.
- Ostrom QT, Cioffi G, Gittleman H, Patil N, Waite K, Kruchko C, Barnholtz-Sloan JS. CBTRUS Statistical Report: Primary Brain and Other Central Nervous System Tumors Diagnosed in the United States in 2012-2016. *Neuro Oncol*. 2019 Nov 1;21(Suppl 5):v1-v100. doi: 10.1093/neuonc/noz150. PMID: 31675094; PMCID: PMC6823730.
- Pace A, Dirven L, Koekkoek JAF, et al. European Association for Neuro-Oncology (EANO) guidelines for palliative care in adults with glioma. *Lancet Oncol*. 2017;18(6):e330-e340.

- Parker M, Mohankumar KM, Punchihewa C, et al. C11orf95-RELA fusions drive oncogenic NF-kappaB signalling in ependymoma. *Nature* 2014;506:451-455.
- Pajtler KW, Witt H, Sill M, Jones DT, Hovestadt V, et al. Molecular Classification of Ependymal Tumors across All CNS Compartments, Histopathological Grades, and Age Groups. *Cancer Cell* 2015;27:728-743.
- Perry JR, Bélanger K, Mason WP, et al. Phase II trial of continuous dose-intense temozolomide in recurrent malignant glioma: RESCUE study. *J Clin Oncol* 2010a;28:2051-2057.
- Perry JR, Julian JA, Laperriere NJ, et al. PRODIGE: a randomized placebo-controlled trial of dalteparin low-molecular-weight heparin thromboprophylaxis in patients with newly diagnosed malignant glioma. *J Thromb Haemost* 2010b;8:1959-1965.
- Perry JR, Laperriere N, O'Callaghan CJ, et al. Short-Course Radiation plus Temozolomide in Elderly Patients with Glioblastoma. *N Engl J Med* 2017;376:1027-37.
- Pignatti F, van den Bent M, Curran D, et al. Prognostic factors for survival in adult patients with cerebral low-grade glioma. *J Clin Oncol* 2002;20:2076-2084.
- Pitter KL, Tamagno I, Alikhanyan K, et al. Corticosteroids compromise survival in glioblastoma. *Brain*. 2016 May;139(Pt 5):1458-71.
- Preusser M, Janzer CR, Felsberg J, et al. Anti-O6-methylguanine-methyltransferase (MGMT) immunohistochemistry in glioblastoma multiforme: observer variability and lack of association with patient survival impede its use as clinical biomarker. *Brain Pathol* 2008;18:520-32.
- Rachinger W, Grau S, Holtmannspötter M, et al. Serial stereotactic biopsy of brainstem lesions in adults improves diagnostic accuracy compared with MRI only. *J Neurol Neurosurg Psychiatry* 2009;80:1134-1139.
- Radbruch A, Fladt J, Kickingereider P, et al. Pseudoprogression in patients with glioblastoma: clinical relevance despite low incidence. *Neuro-oncology* 2015;17:151-9.
- Rajan B, Ashley S, Gorman C, et al. Craniopharyngeoma – long-term results following limited surgery and radiotherapy. *Radiother Oncol* 1993;26:1-10.
[http://www.ncbi.nlm.nih.gov/pubmed?term=Craniopharyngeoma – long-term results following limited surgery and radiotherapy&pubmedfilters=true&report=abstract](http://www.ncbi.nlm.nih.gov/pubmed?term=Craniopharyngeoma+long-term+results+following+limited+surgery+and+radiotherapy&pubmedfilters=true&report=abstract)
- Rezai AR, Woo HW, Lee M, Cohen H, Zagzag D, Epstein FJ. Disseminated ependymomas of the central nervous system. *J Neurosurg* 1996;85:618-624.
- Ramaswamy V, Hielscher T, Mack SC, et al. Therapeutic Impact of Cytoreductive Surgery and Irradiation of Posterior Fossa Ependymoma in the Molecular Era: A Retrospective Multicohort Analysis. *J Clin Oncol*. 2016;34(21):2468-2477. doi: 10.1200/JCO.2015.65.7825.
- Reardon DA, Omuro A, Brandes AA, et al. Nivolumab versus bevacizumab in patients with recurrent glioblastoma: a randomized, open-label, multicenter, phase 3 study (CheckMate 143). *JAMA Oncol* 2020:e201024.

- Reuss DE, Kratz A, Sahm F, et al. Adult IDH wild type astrocytomas biologically and clinically resolve into other tumor entities. *Acta Neuropathol* 2015;130:407-17.
- Ringel F, Pape H, Sabel M, et al. Clinical benefit from resection of recurrent glioblastomas: results of a multicenter study including 503 patients with recurrent glioblastomas undergoing surgical resection. *Neuro Oncol.* 2016;18(1):96-104.
- Roa W, Brasher PM, Bauman G, et al. Abbreviated course of radiation therapy in older patients with glioblastoma multiforme: a prospective randomized clinical trial. *J Clin Oncol* 2004;22:1583-1588.
- Roa W, Kepka L, Kumar N, et al. International Atomic Energy Agency Randomized Phase III Study of Radiation Therapy in Elderly and/or Frail Patients With Newly Diagnosed Glioblastoma Multiforme. *J Clin Oncol* 2015;33:4145-50.
- Robinson CG, Prayson RA, Hahn JF, et al. Long-term survival and functional status of patients with low-grade astrocytoma of spinal cord. *Int J Radiat Oncol Biol Phys* 2005;63:91-100.
- Rooney A, Grant R. Pharmacological treatment of depression in patients with a primary brain tumour. *Cochrane Database of Systematic Reviews* 2013, Issue 5. Art. No.: CD006932.
- Roth P, Wick W, Weller M. Steroids in neurooncology: actions, indications, side-effects. *Curr Opin Neurol* 2010;23:597-602.
- Roth P, Pace A, Le Rhun E, Weller M, Ay C, Cohen-Jonathan Moyal E, Coomans M, Giusti R, Jordan K, Nishikawa R, Winkler F, Hong JT, Ruda R, Villà S, Taphoorn MJB, Wick W, Preusser M; EANO Executive Board. Electronic address: office@eano.eu; ESMO Guidelines Committee. Electronic address: clinicalguidelines@esmo.org. Neurological and vascular complications of primary and secondary brain tumours: EANO-ESMO Clinical Practice Guidelines for prophylaxis, diagnosis, treatment and follow-up. *Ann Oncol.* 2020 Nov 24:S0923-7534(20)43146-1. doi: 10.1016/j.annonc.2020.11.003. Epub ahead of print. PMID: 33246022.
- Rozzi A, Nardoni C, Corona M, et al. Palonosetron for the prevention of chemotherapy-induced nausea and vomiting in glioblastoma patients treated with temozolomide: a phase II study. *Support Care Cancer* 2011;19:697-701.
- Rudà R, Pellerino A, Pace A, et al. Efficacy of initial temozolomide for high-risk low grade gliomas in a phase II AINO (Italian Association for Neuro-Oncology) study: a post-hoc analysis within molecular subgroups of WHO 2016. *J Neurooncol* 2019;145:115-23.
- Rudà R, Houillier C, Maschio M, et al. Effectiveness and tolerability of lacosamide as add-on therapy in patients with brain tumor-related epilepsy: Results from a prospective, noninterventional study in European clinical practice (VIBES). *Epilepsia* 2020;61(4):647-656.
- Ryu S, Buatti JM, Morris A, et al. The role of radiotherapy in the management of progressive glioblastoma: a systematic review and evidence-based clinical practice guideline. *J Neurooncol* 2014;118:489-99.

- Sahm F, Capper D, Jeibmann A, et al. Addressing diffuse glioma as a systemic brain disease with single-cell analysis. *Arch Neurol* 2012;69(4):523-6.
- Sahm F, Schrimpf D, Jones DT, Next-generation sequencing in routine brain tumor diagnostics enables an integrated diagnosis and identifies actionable targets. *Acta Neuropathol*. 2016;131(6):903-10.
- Santangelo A, Rossato M, Lombardi G, Benfatto S, Lavezzari D, De Salvo GL, Indraccolo S, Dehecchi MC, Prandini P, Gambari R, Scapoli C, Di Gennaro G, Caccese M, Eoli M, Rudà R, Brandes AA, Ibrahim T, Rizzato S, Lolli I, Lippi G, Delledonne M, Zagonel V, Cabrini G. A Molecular Signature associated with prolonged survival in Glioblastoma patients treated with Regorafenib. *Neuro Oncol*. 2020 Jul 14;noaa156. doi: 10.1093/neuonc/noaa156. Epub ahead of print. PMID: 32661549.
- Schild SE, Nisi K, Scheithauer BW, Wong WW, Lyons MK, Schomberg PJ, Shaw EG. The results of radiotherapy for ependymomas: the Mayo clinic experience. *Int J Radiat Oncol Biol Phys* 1998;42:953-958.
- Schmidt F, Faul C, Dichgans J, et al. Low molecular weight heparin for deep vein thrombosis in glioma patients. *J Neurol* 2002;249:1409-1412.
- Senft C, Bink A, Franz K, et al. Intraoperative MRI guidance and extent of resection in glioma surgery: a randomised, controlled trial. *Lancet Oncol* 2011;12:997-1003.
- Shirahata M, Ono T, Stichel D, et al. Novel, improved grading system(s) for IDH-mutant astrocytic gliomas. *Acta Neuropathol* 2018;136:153-66.
- Smith-Cohn M, Davidson C, Colman H, Cohen AL. Challenges of targeting *BRAF* V600E mutations in adult primary brain tumor patients: a report of two cases. *CNS Oncol*. 2019 Dec 1;8(4):CNS48. doi: 10.2217/cns-2019-0018. Epub 2019 Dec 10. PMID: 31818130; PMCID: PMC6912849.
- Steidl E, Langen KJ, Hmeidani SA, Polomac N, Filss CP, Galldiks N, Lohmann P, Keil F, Filipinski K, Mottaghy FM, Shah NJ, Steinbach JP, Hattingen E, Maurer GD. Sequential implementation of DSC-MR perfusion and dynamic [¹⁸F]FET PET allows efficient differentiation of glioma progression from treatment-related changes. *Eur J Nucl Med Mol Imaging*. 2020 Nov 26. doi: 10.1007/s00259-020-05114-0. Epub ahead of print. PMID: 33241456.
- Stummer W, Reulen HJ, Meinel T, et al. Extent of resection and survival in glioblastoma multiforme: identification of and adjustment for bias. *Neurosurgery* 2008;62:564-576.
- Stupp R, Mason WP, van den Bent MJ, et al. Radiotherapy plus concomitant and adjuvant temozolomide for patients with newly diagnosed glioblastoma. *N Engl J Med* 2005;352:987-996.
- Stupp R, Taillibert S, Kanner AA, et al. Maintenance Therapy With Tumor-Treating Fields Plus Temozolomide vs Temozolomide Alone for Glioblastoma: A Randomized Clinical Trial. *JAMA* 2015; 314(23): 2535-43.

- Stupp R, Taillibert S, Kanner A, et al. Effect of tumor-treating fields plus maintenance temozolomide vs maintenance temozolomide alone on survival in patients with glioblastoma. A randomized clinical trial. *JAMA* 2017;318:2306-2316.
- Stupp R, Wong ET, Kanner AA, et al. NovoTTF-100A versus physician's choice chemotherapy in recurrent glioblastoma: a randomised phase III trial of a novel treatment modality. *Eur J Cancer* 2012;48:2192-202.
- Sturm D, Witt H, Hovestadt V, et al. Hotspot mutations in H3F3A and IDH1 define distinct epigenetic and biological subgroups of glioblastoma. *Cancer Cell* 2012;22:425-37.
- Suchorska B, Weller M, Tabatabai G, et al. Complete resection of contrast-enhancing tumor volume is associated with improved survival in recurrent glioblastoma-results from the DIRECTOR trial. *Neuro-oncology* 2016;18:549-56.
- Swanson AA, Raghunathan A, Jenkins RB, Messing-Jünger M, Pietsch T, Clarke MJ, Kaufmann TJ, Giannini C. Spinal Cord Ependymomas With MYCN Amplification Show Aggressive Clinical Behavior. *J Neuropathol Exp Neurol*. 2019 Sep 1;78(9):791-797. doi: 10.1093/jnen/nlz064. PMID: 31373367.
- Thomas A, Wright H, Walker H, et al. Safety of apixan for venous thromboembolism prevention in patients with newly diagnosed glioblastoma. *Neuro-Oncology*, Volume 21, Issue Supplement_6, November 2019, Page vi132.
- Tihan T, Fisher PG, Kepner JL, Godfraind C, McComb RD, Goldthwaite PT, Burger PC. Pediatric astrocytomas with monomorphous pilomyxoid features and a less favorable outcome. *J Neuropathol Exp Neurol*. 1999 Oct;58(10):1061-8. doi: 10.1097/00005072-199910000-00004. PMID: 10515229.
- Tesileanu CMS, Dirven L, Wijnenga MMJ, et al. Survival of diffuse astrocytic glioma, IDH1/2 wildtype, with molecular features of glioblastoma, WHO grade IV: a confirmation of the cIMPACT-NOW criteria. *Neuro-oncology* 2020;22:515-23.
- Touat M, Li YY, Boynton AN, Spurr LF, Iorgulescu JB, Bohrsen CL, Cortes-Ciriano I, Birzu C, Geduldig JE, Pelton K, Lim-Fat MJ, Pal S, Ferrer-Luna R, Ramkissoon SH, Dubois F, Bellamy C, Currimjee N, Bonardi J, Qian K, Ho P, Malinowski S, Taquet L, Jones RE, Shetty A, Chow KH, Sharaf R, Pavlick D, Albacker LA, Younan N, Baldini C, Verreault M, Giry M, Guillerm E, Ammari S, Beuvon F, Mokhtari K, Alentorn A, Dehais C, Houillier C, Laigle-Donadey F, Psimaras D, Lee EQ, Nayak L, McFaline-Figueroa JR, Carpentier A, Cornu P, Capelle L, Mathon B, Barnholtz-Sloan JS, Chakravarti A, Bi WL, Chiocca EA, Fehnel KP, Alexandrescu S, Chi SN, Haas-Kogan D, Batchelor TT, Frampton GM, Alexander BM, Huang RY, Ligon AH, Coulet F, Delattre JY, Hoang-Xuan K, Meredith DM, Santagata S, Duval A, Sanson M, Cherniack AD, Wen PY, Reardon DA, Marabelle A, Park PJ, Idbaih A, Beroukhi M, Bandopadhyay P, Bielle F, Ligon KL. Mechanisms and therapeutic implications of hypermutation in gliomas. *Nature*. 2020 Apr;580(7804):517-523. doi: 10.1038/s41586-020-2209-9. Epub 2020 Apr 15. PMID: 32322066.

- Tsien C, Pugh S, Dicker A, et al. NRG Oncology RTOG 1205: Randomized phase II trial of concurrent bevacizumab and re-irradiation vs. bevacizumab alone as treatment for recurrent glioblastoma. *Neuro-Oncology* 2019;21(Supplement 6):vi20.
- van den Bent MJ, Afra D, de Witte O, et al. Long-term efficacy of early versus delayed radiotherapy for low-grade astrocytoma and oligodendroglioma in adults: the EORTC 22845 randomised trial. *Lancet* 2005;366:985-990.
- van den Bent MJ, Wefel JS, Schiff D, Taphoorn MJ, Jaeckle K, Junck L, Armstrong T, Choucair A, Waldman AD, Gorlia T, Chamberlain M, Baumert BG, Vogelbaum MA, Macdonald DR, Reardon DA, Wen PY, Chang SM, Jacobs AH. Response assessment in neuro-oncology (a report of the RANO group): assessment of outcome in trials of diffuse low-grade gliomas. *Lancet Oncol.* 2011 Jun;12(6):583-93. doi: 10.1016/S1470-2045(11)70057-2. Epub 2011 Apr 5. PMID: 21474379.
- van den Bent MJ, Brandes AA, Taphoorn M, et al. Adjuvant procarbazine, lomustine, and vincristine chemotherapy in newly diagnosed anaplastic oligodendroglioma: long-term follow-up of EORTC Brain Tumor Group Study 26951. *J Clin Oncol* 2013;31:344-350.
- van den Bent MJ, Baumert B, Erridge SC, et al. Interim results from the CATNON trial (EORTC study 26053-22054) of treatment with concurrent and adjuvant temozolomide for 1p/19q non-co-deleted anaplastic glioma: a phase 3, randomised, open-label intergroup study. *Lancet* 2017;390(10103):1645-53.
- van den Bent MJ, Klein M, Smits M, et al. Bevacizumab and temozolomide in patients with first recurrence of WHO grade II and III glioma, without 1p/19q co-deletion (TAVAREC): a randomised controlled phase 2 EORTC trial. *Lancet Oncol* 2018;19:1170-9.
- van den Bent MJ, Tesileanu CMS, Wick W, Sanson M, Brandes AA, Clement PM, Erridge S, Vogelbaum MA, Nowak AK, Baurain JF, Mason WP, Wheeler H, Chinot OL, Gill S, Griffin M, Rogers L, Taal W, Rudà R, Weller M, McBain C, Reijneveld J, Enting RH, Caparrotti F, Lesimple T, Clenton S, Gijtenbeek A, Lim E, Herrlinger U, Hau P, Dhermain F, de Heer I, Aldape K, Jenkins RB, Dubbink HJ, Kros JM, Wesseling P, Nuyens S, Golfinopoulos V, Gorlia T, French P, Baumert BG. Adjuvant and concurrent temozolomide for 1p/19q non-co-deleted anaplastic glioma (CATNON; EORTC study 26053-22054): second interim analysis of a randomised, open-label, phase 3 study. *Lancet Oncol.* 2021 May 14:S1470-2045(21)00090-5. doi: 10.1016/S1470-2045(21)00090-5. Epub ahead of print. PMID: 34000245.
- Venkataramani V, Tanev DI, Strahle C, et al. Glutamatergic synaptic input to glioma cells drives brain tumour progression. *Nature.* 2019;573(7775):532-538.
- Vera-Bolanos E, Aldape K, Yuan Y, Wu J, Wani K, et al. Clinical course and progression-free survival of adult intracranial and spinal ependymoma patients. *Neuro Oncol* 2015;17:440-447.
- Vogelbaum MA, Jost S, Aghi MK, et al. Application of novel response/progression measures for surgically delivered therapies for gliomas: Response Assessment in Neuro-Oncology (RANO) Working Group. *Neurosurgery* 2012;70:234-243.

- Wahl M, Phillips JJ, Molinaro AM, et al. Chemotherapy for adult low-grade gliomas: clinical outcomes by molecular subtype in a phase II study of adjuvant temozolomide. *Neuro-oncology* 2017;19:242-51.
- Walker MD, Alexander E, Hunt WE, et al. Evaluation of BCNU and/or radiotherapy in the treatment of anaplastic gliomas. A cooperative clinical trial. *J Neurosurg* 1978;49:333-43.
- Weiler M, Blaes J, Pusch S, et al. mTOR target NDRG1 confers MGMT-dependent resistance to alkylating chemotherapy. *Proc Natl Acad Sci U S A.* 2014;111(1):409-14.
- Weller M, van den Bent M, Tonn JC, et al. EANO guideline on the diagnosis and treatment of adult astrocytic and oligodendroglial gliomas. *Lancet Oncol* 2017;18:e315-e329.
- Weller M, van den Bent M, Preusser M, Le Rhun E, Tonn JC, Minniti G, Bendszus M, Balana C, Chinot O, Dirven L, French P, Hegi ME, Jakola AS, Platten M, Roth P, Rudà R, Short S, Smits M, Taphoorn MJB, von Deimling A, Westphal M, Soffietti R, Reifenberger G, Wick W. EANO guidelines on the diagnosis and treatment of diffuse gliomas of adulthood. *Nat Rev Clin Oncol.* 2020 Dec 8. doi: 10.1038/s41571-020-00447-z. Epub ahead of print. PMID: 33293629.
- Weller M, Tabatabai G, Kastner B, et al. MGMT promoter methylation is a strong prognostic biomarker for benefit from dose-intensified temozolomide rechallenge in progressive glioblastoma: the DIRECTOR trial. *Clin Cancer Res* 2015;21(9):2057-64.
- Weller M, Stupp R, Wick W. Epilepsy meets cancer: when, why, and what to do about it? *Lancet Oncol* 2012;13:e375-e382.
- Wen PY, Macdonald DR, Reardon DA, et al. Updated response assessment criteria for high-grade gliomas: response assessment in neuro-oncology working group. *J Clin Oncol* 2010;28:1963-1972.
- Westphal M, Hilt DC, Bortey E, et al. A phase 3 trial of local chemotherapy with biodegradable wafers (Gliadel wafers) in patients with primary malignant glioma. *Neuro-Oncology* 2003;5:79-88.
- Wick A, Kessler T, Platten M, et al. Superiority of temozolomide over radiotherapy for elderly patients with RTK II methylation class, MGMT promoter-methylated malignant astrocytoma. *Neuro-oncology* 2020; published online Feb 17. doi: 10.1093/neuonc/noaa033.
- Wick W, Hartmann C, Engel C, et al. NOA-04 randomized phase III trial of sequential radiochemotherapy of anaplastic glioma with PCV or temozolomide. *J Clin Oncol* 2009a;27:5874-5880.
- Wick W, Platten M, Meisner C, et al., for the Neurooncology Working Group (NOA) of the German Cancer Society. Chemotherapy *versus* radiotherapy for malignant astrocytoma in the elderly. *Lancet Oncol* 2012;13:707-715.
- Wick W, Meisner C, Hentschel B, et al. Prognostic or predictive value of MGMT promoter methylation in gliomas depends on IDH1 mutation. *Neurology* 2013;81:1515-1522.

- Wick W, Weller M, van den Bent M, Sanson M, Weiler M, von Deimling A, Plass C, Hegi M, Platten M, Reifenberger G. MGMT testing in neurooncology – A paradigm for prospects and challenges of biomarker-based treatment decisions. *Nat Rev Neurol* 2014a;10:372-85.
- Wick W, Fricke H, Junge K, et al. A phase II, randomized, study of weekly APG101+reirradiation versus reirradiation in progressive glioblastoma. *Clin Cancer Res.* 2014b;20(24):6304-13.
- Wick W, Chinot OL, Bendszus M, et al. Evaluation of pseudoprogression rates and tumor progression patterns in a phase III trial of bevacizumab plus radiotherapy/temozolomide for newly diagnosed glioblastoma. *Neuro Oncol.* 2016a;18(10):1434-41.
- Wick W, Roth P, Hartmann C, Hau P, et al. Long-term analysis of the NOA-04 randomized phase III trial of sequential radiochemotherapy of anaplastic glioma with PCV or temozolomide. *Neuro-Oncol* 2016b;18:1529-1537.
- Wick W, Gorlia T, Bendszus M, et al. Lomustine and Bevacizumab in Progressive Glioblastoma. *N Engl J Med* 2017;377:1954-63.
- Wirsching H-G, Tabatabai G, Roelcke U, et al. Bevacizumab plus hypofractionated radiotherapy versus radiotherapy alone in elderly patients with glioblastoma: the randomized, open-label, phase II ARTE trial. *Ann Oncol* 2018;29:1423-30.
- Zacher A, Kaulich K, Stepanow S, et al. Molecular Diagnostics of Gliomas Using Next Generation Sequencing of a Glioma-Tailored Gene Panel. *Brain Pathol* 2017;27:146-59.
- Zhang J, Wu G, Miller CP, Tatevossian RG, Dalton JD, et al. Whole-genome sequencing identifies genetic alterations in pediatric low-grade gliomas. *Nat Genet* 2013;45:602-612.
- Zikou A, Sioka C, Alexiou GA, et al. Radiation Necrosis, Pseudoprogression, Pseudoresponse, and Tumor Recurrence: Imaging Challenges for the Evaluation of Treated Gliomas. *Contrast Media Mol Imaging* 2018;2018:6828396.

Impressum

© 2021 Deutsche Gesellschaft für Neurologie,
Reinhardtstr. 27 C, 10117 Berlin

Kommission Leitlinien der DGN

Vorsitzende

Prof. Dr. med. Helmuth Steinmetz
PD Dr. med. Oliver Kastrup (stellv.)

Mitglieder

Prof. Dr. med. Claudio L.A. Bassetti (Vertreter der SNG)
Prof. Dr. med. Dr. h.c. Günther Deuschl
Prof. Dr. med. Hans-Christoph Diener
Prof. Dr. med. Christian Gerloff
Prof. Dr. med. Peter U. Heuschmann
Prof. Dr. med. Günter Höglinger
PD Dr. med. Andreas Hufschmidt
Prof. Dr. med. Susanne Knake
Prof. Dr. med. Thomas Lempert
Prof. Dr. med. Matthias Maschke (Vertreter der Chefarzte)
Dr. med. Uwe Meier (Vertreter der Niedergelassenen)
Prof. Dr. med. Dr. h.c. Wolfgang H. Oertel
Prof. Dr. med. Hans-Walter Pfister
Prof. Dr. med. Thomas Platz
Prof. Dr. med. Heinz Reichmann
Prof. Dr. med. Christiane Schneider-Gold
Prof. Dr. med. Claudia Sommer
Prof. Dr. med. Bernhard J. Steinhoff
Prof. Dr. med. Lars Timmermann
Prof. Dr. med. Claus W. Wallesch
Prof. Dr. med. Jörg R. Weber (Vertreter der ÖGN)
Prof. Dr. med. Christian Weimar
Prof. Dr. med. Michael Weller
Prof. Dr. med. Wolfgang Wick

Editorial Office der DGN

Redaktion: Katja Ziegler, Sonja van Eys,
DGN Dienstleistungsgesellschaft mbH,
Reinhardtstr. 27 C, 10117 Berlin

Clinical Pathways: Priv.-Doz. Dr. med. Andreas Hufschmidt

Kontakt: leitlinien@dgn.org